Lane Medical Library 1886

Zur Statistik der Wirbelfracturen.

Inaugural-Dissertation

welche

nebst beigefügten Thesen

mit Genehmigung der

medicinischen Facultät der Universität Breslau

zur Erlangung der Doctorwürde in der Medicin und Chirurgie

Sonnabend, den 31. Juli 1886, Mittags 12 Uhr

in der Aula Leopoldina

öffentlich vertheidigen wird

Paul Tschammer,
prakt. Arzt.

Opponenten:

Dr. med. **Arthur Groenouw,**
Assistenzarzt am physiologischen Institut der Universität Breslau,
Cand. med. **Hermann Drescher** aus Hamburg.

Breslau 1886.
Druck der Breslauer Genossenschafts-Buchdruckerei, E. G.

Seinem hochverehrten Lehrer

Herrn Medicinalrath Prof. Dr. Ponfick

Director des Königlichen Pathologisch-anatomischen Instituts
der Universität zu Breslau

in Hochachtung und Dankbarkeit

gewidmet

vom

Verfasser.

Vor Beginn meiner Arbeit ist es mir eine angenehme Pflicht, den Herren Medicinal-Rath Professor Dr. Fischer, Director der Königl. Chirurgischen Klinik, sowie Medicinal-Rath Prof. Dr. Ponfick, Director des Königl. Pathologisch-anatomischen Institutes für die freundliche Ueberlassung des einschlägigen Materials meinen herzlichsten Dank auszusprechen.

Bei Besichtigung der Präparate von Fracturen der Wirbelsäule aus dem pathologisch-anatomischen Institut der Universität Breslau fiel mir bei einer Anzahl von Brüchen der Rücken- und Lendenwirbelkörper eine Fracturform ganz besonders auf, die meines Erachtens in der Literatur weniger betont worden. Ich meine das am untern Theil der Wirbelsäule relativ häufige Vorkommen eines oberen hinteren Keilfragmentes des Wirbelkörpers. Wie mir mitgetheilt, hat Professor Ponfick in seinem Demonstrationscursus gelegentlich auf diese Fracturform ganz besonders aufmerksam gemacht.

Bevor ich auf die obere hintere Keilfractur und die Beziehung derselben zum Rückenmark des Näheren eingehe, sei es mir gestattet, bei der Seltenheit und der grossen Mannigfaltigkeit der Wirbelbrüche in Form und Erscheinung eine kurze Uebersicht über Vorkommen, Art, Aetiologie und Bedeutung derselben zu geben.

Hierbei werde ich mich besonders auf die Präparate aus dem hiesigen pathologisch-anatomischen Museum und auf die in der hiesigen chirurgischen Klinik zur Beobachtung gekommenen Fälle beziehen. In Betreff ausführlicherer Darstellungen kann ich vor Allem auf die umfassende Arbeit von Gurlt: „Knochenbrüche", in der eine Casuistik von 294 Wirbelfracturfällen angeführt ist, verweisen. Ausserdem sind die Arbeiten von Malgaigne, Middeldorpf, Hamilton, Ravoth, Lorinser, Hüter, König zu erwähnen. Von kleineren Schriften sind zu nennen:

J. J. Zelasko: Diss. de fractura vertebrarum c. 2 tab. lith. Vratislaviae 1836.

Jänisch: Diss. de compressione corporum vertebrarum.

Averweg: Diss. de fracturis compl. praecipue corp. vertebr. Berolini 1834.

Andrée: Diss.

v. Thaden: Ueber Wirbelverletzungen.

Den Schluss meiner Arbeit soll eine Statistik und Casuistik der in der hiesigen chirurgischen Klinik in den letzten 30 Jahren zur Behandlung gekommenen Wirbelfracturfälle bilden.

Frequenz der Wirbelbrüche.

Die Fracturen der Wirbelsäule gehören zu den seltensten aller Knochenbrüche. Im London-Hospital, wohl dem grössten der Welt, kommen in einem Zeitraum von Jahren unter 22 616 Knochenbrüchen nur 75 Fälle (0,332%) zur Behandlung und Beobachtung. In der chirurgischen Klinik zu Breslau fanden sich in 50 Jahren (1830—1880) unter einem Material von 2958 Fracturen 13 Fälle von Brüchen der Wirbelsäule.[1]) Gurlt hat in seinem Lehrbuch über Knochenbrüche 294 Fälle von Wirbelfracturen zusammengestellt; alle Jahre werden einige weitere Fälle publicirt, so dass gegenwärtig vielleicht eine Casuistik von circa 400 Fällen existirt. Die Wirbelbrüche gehören vorzugsweise dem erwachsenen Alter an. Sie sind viel häufiger beim Manne als beim Weibe. Unter den am Ende der Arbeit angeführten 18 Personen aus der hiesigen chirurgischen Klinik, die eine Wirbelverletzung acquirirt hatten, befinden sich 16 Männer und nur 2 Weiber. Bei Kindern gehören Wirbelbrüche zu den grössten Seltenheiten. Diese Seltenheit erklärt sich erstens daraus, dass Kinder viel weniger als Erwachsene den veranlassenden Gewalten ausgesetzt sind, zweitens ganz besonders aus der hohen Elasticität der kindlichen Wirbelsäule. Gurlt nimmt letzteres als den alleinigen Grund an. Er sagt:[2]) „Sehr wahrscheinlich ist der Mangel

[1]) Anton Drozynski. Diss. Zur Statistik der Knochenbrüche. Breslau 1880.

[2]) Gurlt.

an Beobachtungen derartiger Verletzungen darin zu suchen, dass durch die erst nach der Pubertät erfolgende knöcherne Verwachsung der Epiphysen mit ihren Wirbelkörpern, sowie der einzelnen Bogenstücke unter einander die Elasticität der kindlichen Wirbelsäule, trotzdem Kinder durch Ueberfahren u. s. w. bisweilen sehr schweren Gewalteinwirkungen ausgesetzt sind, eine so grosse ist, dass sehr selten eine Zerreissung derselben erfolgt.“ In der Breslauer chirurgischen Klinik ist kein einziger Fall von Wirbelfractur bei einem Kinde vorgekommen. Das jüngste Individuum, von dem eine derartige Verletzung — Fractur des Deus epistrophei — publicirt worden, war ein Kind von 4 Jahren.

Eintheilung, Vorkommen der Wirbelbrüche und anatomischer Grund ihres Zustandekommens.

An allen Wirbeln und an allen Theilen des einzelnen Wirbels hat man Brüche beobachtet. Die Fractur kann entweder den Körper, den Bogen, oder die Fortsätze betreffen. Meist finden sich mehrere Formen combinirt an einem und demselben Wirbel.

Man theilt die Fracturen der Wirbelsäule ein:

a) nach der Bruchstelle am einzelnen Wirbel,

b) nach der Stelle der Wirbelsäule, an welcher die Fractur sich befindet.

In erster Beziehung spricht man

von einem Bruch des proc. spinosus
= = = = = transversus
= = = = = obliquus
= = = = = Bogens
= = = = = des Wirbelkörpers.

Die Fractur des Wirbelkörpers theilt man in mehrere Formen ein:

Infraction,
Compressionsfractur,
Comminutivfractur,

Schrägbruch,
Querbruch,
Längsbruch,
Hintere obere Keilfractur.

In prognostischer, wie therapeutischer Hinsicht ist es wichtig, die Wirbelbrüche auch nach der Stelle der Wirbelsäule, an der sie sich finden, zu gruppiren. Man spricht daher von

einer Fractur der beiden obern Halswirbel,
„ „ „ 5 übrigen Halswirbel,
„ „ „ oberen Brustwirbel,
„ „ „ untern Brust- und Lendenwirbel.

Die Dornfortsätze sind meist quer zu ihrer Längsachse, seltener schräg gebrochen oder gar längs gespalten. Brüche des proc. spinosus an der Basis, so dass derselbe nach vorn gegen das Rückenmarck verschoben werden kann, sind streng genommen, schon zu Brüchen der Bogen zu rechnen. Isolirte Brüche des Dornfortsatzes sind selten und kommen noch am häufigsten an der Lenden-, untern Brustwirbelsäule und dem siebenten Halswirbel vor. Die processus spinosi der Lendenwirbel sind lang und stehen wagerecht nach hinten vor; die Dornfortsätze der untern Brustwirbel sind ähnlich gebaut und deshalb zu Brüchen disponirt. Der proc. spinosus des siebenten Halswirbels, vertebra prominens, ist doppelt so lang als die der übrigen Halswirbel.

Isolirte Fracturen der processus transversi sind noch viel seltener als die der processus spinosi. Sie kommen wieder am häufigsten an den Lendenwirbeln vor, da hier die Querfortsätze lang und direct nach aussen gerichtet sind.

Der Bruch der processus obliqui kommt gewöhnlich als Complication von Luxationen an der Halswirbelsäule vor.

Nur auf den Bogen beschränkte Brüche sind selten und kommen besonders an Lenden- und Halswirbeln vor. Von den Halswirbeln sind vor allen die Bögen des 4. und 6. betroffen. Die Fractur ist gewöhnlich doppelseitig, so dass der Bogen in Verbindung mit dem proc. spinosus vollständig

vom Körper getrennt eine Dislocation gegen den Rückenmarkskanal erfährt.

Die Brüche der Wirbelkörper gehören zu den allerhäufigsten Wirbelfracturen. Sie sind sehr mannigfach in ihrer Form. Am häufigsten finden sie sich an den untern Brust- und obern Lendenwirbeln. Abgesehen von den unvollkommenen Brüchen, den Infractionen, die gewiss häufig sind, aber nur gelegentlich, da minder gefährlich, bei Sectionen entdeckt werden, kommen Compressions-, Comminutiv-, Schräg-, Quer-, Längsbrüche, Abreissungen oder Absprengungen eines hintern oberen Keilstückes vor.

Bei der von Middeldorpff als Compression der Wirbelkörper bezeichneten Bruchform ist der Körper von oben nach unten zusammengedrückt, entweder gleichmässig oder ungleich, meist am vordern Rande mehr als am hintern. Der Wirbelkörper bekommt in letzterem Falle eine keilförmige Gestalt, die Spitze des Keiles nach vorn gerichtet. Durch die Compression wird die Spongiosa verdichtet und seitlich auseinandergedrängt, der Wirbelkörper also verbreitert. Zuweilen ist in den comprimirten Wirbelkörper der obere Wirbel, oder ein Theil desselben als Keil fest hineingetrieben.

Bei der Comminutiv-, Splitter- oder Zermalmungsfractur ist der Wirbelkörper meist vollständig vernichtet, die vielen kleinen Fracturstücke auseinander gesprengt.

Vom Schrägbruch sagt Malgaigne:[1]) „Es ist sehr bemerkenswerth, er verläuft in allen Fällen von

oben nach unten und von hinten nach vorn.

Hierdurch wird das Reiten der Fragmente auf einander begünstigt, wenn die Fortsätze und die hintern Bänder nicht ein Hinderniss in den Weg legen.“

Zuweilen ist nur ein kleines Fragment vom vordern obern Rande abgebrochen.

Beim Querbruch geht die Bruchrichtung mehr oder weniger wagerecht von vorn nach hinten. Der Wirbelkörper wird

[1]) Malgaigne, die Knochenbrüche. Deutsch von Burger. 1850. pag. 408.

in ein oberes und unteres Fragment getrennt. Die Bruchfläche der queren und schrägen Brüche der Wirbelkörper liegt in der Regel der oberen Fläche derselben näher als der untern. Eine Art Querbruch ist auch die Zerreissung und Herauspressung einer Zwischenwirbelscheibe; die zuweilen an dem untern Theil der Wirbelsäule vorkommt. Hierbei wird gewöhnlich eine dünne Schicht von den entsprechenden Endflächen der Wirbelkörper mit abgerissen. Längsbrüche, bei denen die Wirbelkörper in zwei seitliche Theile gespalten werden, sind selten. Berühmt ist jener Fall aus der Baumschen Klinik, wo ein Längsbruch der ersten 9 Brustwirbel beobachtet wurde [1]). Die Längsbrüche sind am häufigsten an den Hals- und obern Brustwirbeln.

Die obere hintere Keilfractur werde ich weiter unten genauer behandeln.

Die einzelnen Abschnitte der Wirbelsäule bieten gemäss der Verschiedenheit ihres anatomischen Baues und ihrer physiologischen Bedeutung auch Besonderheiten dar hinsichtlich ihrer Fracturen. Bei den Fracturen der beiden obern Halswirbel ist der quere Bruch des processus odontoideus an seiner Basis, der Bruch des hinteren Bogens beider Wirbel und der des proc. spinosus des zweiten zu erwähnen.

Bei den übrigen Halswirbeln brechen besonders leicht die Bogen. Häufig brechen auch die Dornfortsätze. Die Fracturen der Wirbelkörper sind gewöhnlich mit Luxation verbunden. Verhältnissmässig oft finden sich hier auch Längsbrüche und zwar sind dann gewöhnlich mehrere Wirbel fractuirt.

Die Brüche der Brustwirbelsäule betreffen gewöhnlich den Wirbelkörper. Die Fractur beschränkt sich meist auf einen Wirbel.

Bei den Fracturen der Lendenwirbel ist gewöhnlich der Körper gebrochen und zwar meist der des ersten Lendenwirbels. Auch kommen an der Lendenwirbelsäule isolirte Brüche der processus spinosi, transversi und des Bogens vor.

---

[1]) cf. Andrée Diss.

In folgender Tabelle habe ich von den 217 bei Gurlt[1]) angeführten Fällen, bei denen die Section gemacht worden, die Bruchformen in Gruppen geordnet. Aus dieser Tabelle geht hervor, dass einzelne Wirbel vorzugsweise afficirt werden und dass die verschiedenen Fracturformen sich auf die Wirbelsäuleabschnitte verschieden vertheilen.

Zu bemerken ist, dass alle Fälle, die bei dieser Zusammenstellung benutzt worden, lethal in Folge der Wirbelfractur endeten.

Isolirte Brüche der processus spinosi und transversi und Fissuren und Infractionen der Wirbel sind kaum zu verzeichnen gewesen, da sie, wenn sie sich auch vereinzelt fanden, gegenüber den zugleich vorhandenen schweren und augenfälligen Bruchformen nur untergeordnete Momente bildeten.

Der Processus spinosus war meist an der Basis gebrochen, der Bruch des Wirbelbogens war meist doppelseitig. Zu den Schrägbrüchen rechnete ich auch die Absprengung eines vorderen oberen Keils. Auf vollständige Genauigkeit kann die vorliegende Tabelle natürlich keinen Anspruch erheben, da es schwierig war, einzelne Fracturen nach der Beschreibung unter bestimmte Rubriken zu subsummiren.

Immerhin giebt sie eine ungefähre Uebersicht über die an den einzelnen Wirbeln vorherrschenden Bruchformen.

Deformität der Wirbelsäule in Folge von Wirbelfracturen.

Nicht immer kommt bei einer Wirbelsäule Deformität zu Stande; ebenso braucht sie nicht sofort nach der den Bruch veranlassenden Gewalteinwirkung zu erfolgen, sondern sie kann erst längere Zeit nachher, nachdem vielleicht durch eine unbedeutende Bewegung Dislocation der Fragmente erfolgt ist, in Erscheinung treten. So sind Fälle bekannt,

[1]) cf. Gurlt.

Bezeichnung der einzelnen Wirbel	Dieselben waren gebrochen x mal.	Massa laseral.	Bogen.										
		1	5	Dens epistr.	Proc. spin.	Proc. transv.	Bogen.						
				6	2	2	1						
		Proc. spin.	Ein Proc. transv.	Ein Proc. obliquus	Bogen	Compression	Comminutivfractur	Schrägbruch	Querbruch	Längsbruch	Hintere obere Keilfractur	Wirbelkörperbruch ohne nähere Augabe
Halswirbel.												
I.	6											
II.	11											
III.	12	2	2	2	1		1		2	1		2
IV.	26	8	9	9	6		1		2	3		4
V.	39	15 } 41	11 } 34	11 } 46	12 } 40	1	1 } 4	1 } 10	2 } 9	2 } 9		11 } 31
VI.	44	10	9	15	13		1	6	3	3		8
VII	26	6	3	9	8		—	3	2			6
Brustwirbel.												
1	9	4	2	2	3		2	—	2			2
2	8	6	2	2	1		1	1	—			1
3	10	8	2	—	7		1	2	—	1		1
4	11	10	4	2	4		1	2	1			3
5	10	6	3	—	2		3	4	—			2
6	11	7	4	—	—		1	4	—			4
7	7	2 } 67	2 } 46	— } 38	— } 17	} 7	2 } 24	— } 31	1 } 9			1 } 18
8	7	1	1	3	—	1	1	1	1			—
9	8	4	1	3	1			3	—			—
10	11	4	3	4	1	1	1	2	1			1
11	19	5	13	12	1	2	2	5	3		1	2
12	35	10	9	10	3	3	9	7	—		1	1
Lendenwbl.												
1.	34	6	8	8	4	2	6	5	5		2	5
II.	16	2 } 9	9 } 21	— } 10	1 } 5	— } 4	6 } 13	1 } 6	1 } 6		2 } 5	— } 6
III.	3	—	3	—	—	1	—	—	—		1	1
IV.	3	1	1	2	—	1	1	—	—		—	—
V.	—	—	—	—	—	—	—	—	—			
	196	117	101	94	62	12	41	47	24	10	7	55

wo Leute selbst nach Acquisition einer Halswirbelfractur noch weite Strecken ohne irgend welche Symptome zurückgelegt haben, und erst Stunden, oder Tage nachher bei einer geringfügigen Veranlassung, Verschiebung der Fragmente, Verunstaltung der Wirbelsäule, Beeinträchtigung des Rückenmarks und plötzlicher Tod erfolgte.

Bei doppelseitigem Bruch des Bogens, Querbruch oder Schrägbruch des Dornfortsatzes kann der Proc. spinosus durch die Gewalteinwirkung oder die Muskulatur direct nach abwärts oder nach unten und seitwärts getrieben werden. Hierdurch entsteht eine Lücke in der Dornfortsatzreihe, in die man leicht den Finger hineinlegen kann. Schon Hippocrates erwähnt diese Dislocation, indem er sagt:

„An der Stelle des Bruches des proc. spinosus findet eine Verschiebung statt, wodurch eine Luxation der Wirbel nach vorn vorgetäuscht wird.“[1])

Cooper[2]) spricht von einer Missbildung der Wirbelsäule durch Abweichung der Dornfortsätze in Folge von Bruch. Er berichtet von einem jungen Burschen, der ein Rad zu tragen hatte, den Kopf zwischen die Speichen durchsteckte, das Rad auf seine Schultern nahm, von dem Rade aber zu Boden geworfen wurde. 3 oder 4 processus spinosi waren gebrochen, die Muskeln auf einer Seite so zerrissen, dass die getrennten Dornfortsätze eine Schiefrichtung zeigten. Der Kranke wurde vollständig geheilt, blieb aber missbildet.

Malgaigne[3]) erzählt von einem 22jährigen Manne mit Bruch eines Proc. spinosus, bei dem sich einige Schüler zu der von Hippocrates erwähnten falschen Diagnose verleiten liessen:

„Bei der Untersuchung fanden wir, indem wir längs der Reihe der Dornfortsätze hingingen, statt des Dornfortsatzes

---

[1]) Malgaigne. Knochenbrüche. Deutsch von Burger. 1850. pag. 399.

[2]) cf. Malgaigne. l. c. pag. 400.

[3]) Malgaigne. l. c. pag. 401.

des 12. Wirbels eine beim Druck sehr schmerzhafte Einsenkung. Dieser Fortsatz war nach rechts abgewichen. Da die Anschwellung ihn zu bewegen verhinderte, so verfielen einige Zöglinge in einen ähnlichen Irrthum, den Hippocrates namhaft gemacht hat und glaubten, dass der ganze Wirbel an der Dislocation Theil hätte und dass der Körper des Knochens links abgewichen sei. Der Kranke wurde auf eine horizontale Ebene gelagert und ein Kissen unter das Kreuz gelegt. Nach 7 Tagen hatte sich der Dornfortsatz auf seinen Platz zurückbegeben, was alle, welche die Dislocation constatirt hatten, nicht wenig in Erstaunen versetzte."

Der isolirte Bruch des Proc. transverus giebt zu keiner nennbaren Deformität Anlass.

Bei Bruch der processus obliqui erfolgt gewöhnlich Luxation der Wirbelkörper und daher eine der ein- resp. doppelseitigen Verrenkung entsprechende Stellungsänderung der Wirbelsäuleabschnitte.

Sehr leicht entsteht bei Fractur der Wirbelkörper durch Verschiebung der Fragmente eine Deformität der Wirbelsäule. Dieselbe ist um so bedeutender, je mehr Nachbarwirbel fracturirt sind. Meist ist der von der Fracturstelle nach oben gelegene Theil der Wirbelsäule gegen den untern nach vorn dislocirt. Nach Malgaigne findet die Dislocation auf dreierlei Art statt:[1])

a) Zuweilen verfügt sich das eine Fragment vorwärts, während das andere zurückbleibt. Dies wurde bei einigen Querbrüchen beobachtet, und dann ist es immer das obere Fragment, welches sich nach vorn begiebt.

b) Bei Schiefbrüchen gleitet das obere Fragment nach vorn und unten, und diese Dislocation kann bis zu einem solchen Pnnkte gehen, dass der obere Wirbelkörper gänzlich über den unteren heraustritt.

[1]) Malgaigne. l. c. pag. 408 und 409.

c. Wenn eine Zerschmetterung zugegen ist, geschieht die Dislocation fast einseitig durch Eindringen, indem das abgebrochene Stück der Wirbelsäule sich in einem Winkel gegen das untere neigt und dieser Winkel ist immer nach vorn offen, selten mit einiger Neigung auf die eine oder die andere Seite."

Ein Gleiches, wie unter c angegeben, tritt auch meist ein bei der Compressionsfractur.

Die durch die angegebenen Dislocationen der Fragmente hervorgerufene Deformität der Wirbelsäule giebt sich am deutlichsten hinten, an der Dornfortsatzlinie zu erkennen. Beim Querbruch erscheint, wenn der obere Wirbelsäuleabschnitt nach vorn gerückt ist, die genannte Linie gebrochen. Die obern Dornfortsätze sind mehr nach vorn gerückt und werden mehr verdeckt, die untern springen deutlicher vor. Diese Deformität kann Luxation der Wirbelsäule vortäuschen. Bei dem Schräg-, Compressions- und Comminutivbruch entsteht gewöhnlich an der Bruchstelle eine Kyphose. Hinten springt der dem gebrochenen Wirbel entsprechende Dornfortsatz — gibbus — ganz besonders vor. Bei Längsbruch der Wirbelkörper erfolgt gewöhnlich keine deutliche Missstaltung der Wirbelsäule. Wohlbeleibtheit, Anschwellung an der Bruchstelle, Schmerz des Kranken und die Pflicht des Arztes, nicht durch langes Untersuchen zu schaden, lassen oft die angeführten Deformitäten weniger leicht erkennen.

Aetiologie und Mechanismus des Zustandekommens der Wirbelfracturen.

Als prädisponirende Momente für Wirbelbrüche sind alle jene Zustände zu erwähnen, welche die Elasticität der Wirbelsäule und die Festigkeit der Knochen und des Bandapparates beeinträchtigen. In erster Hinsicht sind hervorzuheben Anchylose der Wirbel, worauf besonders Middeldorpf aufmerksam gemacht hat, und die Verknöcherung der ligamenta. Die Festigkeit der Wirbelknochen wird herabgesetzt durch

senile Osteoporose, Spondylarthrocace, Arthritis deformans, Lues, durch Infiltration der Spongiosa mit Carcinom- und Sarcommassen, durch Arrosion von Seiten Aneurysmen der Aorta.

Als veranlassende Momente werden in der Literatur erwähnt: Muskelzug, directe und indirecte Gewalt. Dass alleiniger Muskelzug Wirbelfracturen bewirken kann, ist noch nicht sicher gestellt. Malgaigne führt den Fall[1]) von Réveillon an, wo ein Soldat durch ungestümes Hintüberwerfen des Kopfes, um ein Aufschlagen mit demselben zu vermeiden, sich einen Querbruch des 5. Halswirbelkörpers zuzog und starb. In Fall Nr. 11 unserer Casuistik ist ein ähnlicher Grund genannt. Der Hospitaldiener Joseph St. will beim Tragen eines Tragbettes plötzlich eine rasche Bewegung des Halses nach der Seite gemacht und dabei ein Knacken verspürt haben. Die Untersuchung scheint eine Fractur des proc. spinosus des 7. Halswirbels ergeben zu haben.

Relativ selten ist auch die directe Gewalt das veranlassende Moment der Wirbelfracturen. Am häufigsten brechen noch durch dieselbe die Dornfortsätze und Wirbelbögen, so durch Schlag, durch Ueberfahrenwerden, durch Auffallen des Körpers von einer Höhe auf den Rücken oder durch Auffallen einer Last auf den Rücken des Verletzten.

Die Mehrzahl der Fracturen, besonders der des Wirbelkörpers entsteht auf indirectem Wege. Der Bruch findet sich also entfernt von dem Orte der Einwirkung der Gewalt. Er entsteht durch übermässige Beugung der Wirbelsäule nach vorn oder hinten. Nach physikalischen Gesetzen bricht ein Stab von ungleicher Elasticität besonders dort, wo ein beweglicherer Theil mit einem weniger beweglichen zusammenstösst. Die Wirbelsäule ist als ein solcher Stab von ungleicher Elasticität aufzufassen. Nach Malgaigne[2]) beugt sich die Wirbelsäule in 3 Hauptpunkten:

[1]) Malgaigne. l. c. pag. 406.
[2]) Malgaigne. l. c. pag. 407.

1. zwischen dem 3. und 7. Halswirbel,
2. zwischen dem 11. Rücken- und 2. Lendenwirbel,
3. zwischen dem 4. Lendenwirbel und dem Kreuzbein.

In der That finden sich auch die meisten Brüche an den untern Halswirbeln und dem letzten Brust- und ersten Lendenwirbel. Philippeaux erzeugte auch experimentell durch starke Beugung der Wirbelsäule am Cadaver an diesen Stellen die meisten Fracturen. Viele Brüche verdanken ihre Entstehung einer Combination directer und indirecter Gewalt. So fällt z. B. einem Zimmermann ein schwerer Balken auf das Genick, drückt den Mann zusammen und gleitet dann längs des ganzen Rückens herab. Es entsteht Compressionsfractur des 12. Brustwirbels und Bruch einer Menge Dornfortsätze. Die Fractur des 12. Brustwirbelkörpers ist durch indirecte Gewalt, durch das Zusammenbiegen der Wirbelsäule, die der processus spinosi durch directe Gewalt verursacht.

Die Ueberbeugung der Wirbelsäule nach vorn oder hinten kann zu Stande kommen durch Sturz des Patienten auf den Kopf, Nacken, Schultern, auf Füsse, Gesäss und Ueberfallen des übrigen Körpers nach vorn oder hinten, durch Auffallen einer Last auf den Kopf, Nacken, Schultern, Brust, durch gewaltsame Zusammenbiegung der Wirbelsäule u. s. w. Als Unicum von Entstehungsursache einer Wirbelfractur steht jener Fall von Gascoyen[2]) da, wo einem Manne in lustiger Gesellschaft ein Hut über den Kopf gestülpt und an der Krämpe von einer Seite zur andern gewaltsam gedreht wurde. Der Mann fiel plötzlich nieder und verstarb bald. Die Section wies nach, dass der hintere Bogen des Atlas, der Bogen des 2., 3. und 4. Halswirbels unmittelbar hinter den Gelenkfortsätzen auf beiden Seiten abgebrochen war.

Die meisten Wirbelfracturen kommen vor bei Bergleuten, denen im Schacht schwere Massen auf den Nacken fallen, bei Leuten, die auf hohen Gerüsten arbeiten und herabstürzen, Zimmerleuten, Maurern, Dachdeckern, bei Betrunkenen,

---

[1]) König. Chirurgie, Band II. S. 613.

die die Treppe herunterstürzen, und bei Geisteskranken, die in ihrem Wahnsinn aus dem Fenster springen.

Gurlt [1]) hat bei einem casuistischen Material von 286 Fällen von Wirbelfracturen die Ursachen tabellarisch specificirt. Der leichten Uebersicht wegen lasse ich hier die Gurlt'sche Tabelle folgen:

Enstehung der Wirbelbrüche durch		Sitz des Bruches an den Halswirbeln		Rückenwirbeln		Rücken- u. Lendenwirbeln		Lendenwirbeln		Summa	
Sturz des Patienten von einer Höhe herab	vornüber auf Kopf oder Hals	14	76	4	69	—	11	—	20	18	176
	rücklings a. den Hinterkopf	7		—		—		—		7	
	auf den Nacken	14		—		—		—		14	
	auf Schultern oder Rücken	5		22		3		1		31	
	ohne nähere Angabe	5		1		—		2		8	
	auf das Gesäss	2		2		2		2		3	
	auf die Füsse	—		2		1		—		3	
	ohne nähere Angabe	29		38		5		15		87	
Auffallen einer Last auf den Patienten aus mehr oder minder beträchtlicher Höhe	auf den Kopf	4	14	2	19	—	10	—	7	6	50
	auf den Nacken	8		—		—		—		8	
	a. Schultern, Rücken, Lenden	—		14		6		5		25	
	die Brust	—		1		1		—		2	
	ohne nähere Angabe	2		2		3		2		9	
Verschüttung durch auffallende Erde, Steine etc.		—		5		3		6		14	
Gewaltsame Zusammenbiegung der Wirbelsäule n. vorn oder hinten		4		3		1		4		12	
Zu Boden Fallen mit einer Last, auf die Patient fiel		5		1		—		1		7	
Gewaltsames zu Boden Fallen oder Geworfenwerden		5		1		—		—		6	
Quetschung des Körpers zwischen festen Gegenständen		1		1		—		1		3	
Stoss oder Schlag auf Nacken oder Rücken		2		3		1		—		6	
Ueberfahrenwerden		4		—		—		1		5	
Ohne nähere Angabe		2		3		—		2		7	
	Summa	113		105		26		42		286	

[1]) Gurlt.

Die in der Breslauer chirurgischen Klinik beobachteten tödtlich verlaufenen 12 Fälle von Wirbelfracturen waren durch folgende Gewalten veranlasst:

Entstehung der Wirbelbrüche durch:	Sitz des Bruches an den Halswirbeln	Rückenwirbeln	Rücken- u. Lendenwirbeln	Lendenwirbeln	Summa.
Sturz des Patienten von einer Höhe herab: vornüber auf den Kopf	1	—	—	—	1
Sturz des Patienten von einer Höhe herab: rücklings auf den Hinterkopf	1	—	—	—	1
Sturz des Patienten von einer Höhe herab: auf den Rücken	1	—	—	—	1
Sturz des Patienten von einer Höhe herab: auf den Steiss	1	—	—	1	2
Sturz des Patienten von einer Höhe herab: ohne nähere Angabe	4	—	—	1	5
Auffallen einer schweren Last auf den Rücken	—	1	—	—	1
Gewaltsames Zusammenbiegen des Patienten durch einen Sack, den Patient getragen	1	—	—	—	1
	9	1	—	2	12

Die 6 in der Breslauer chirurgischen Klinik beobachteten nicht tödtlich verlaufenen Wirbelfracturfälle hatten folgende Gewalten zur Ursache:

durch Muskelzug ist gebrochen worden 1 Mal der proc. spin. des VII. Halswirbels,

durch Fall auf einen Lattenzaun ist gebrochen worden 1 Mal ein proc. spin. der Halswirbelsäule,

durch Sturz auf die Füsse ist gebrochen worden 1 Mal ein Rückenwirbel,

ohne nähere Angabe der einwirkenden Gewalt sind gebrochen worden je 2 Mal ein proc. spinosus, und

1 Mal ist erfolgt ein Compressionsbruch des 12. Rücken- und 1. Lendenwirbels.

Combination der Wirbelfracturen mit anderweitigen Verletzungen.

Bei keinem Bruche finden sich soviel anderweitige Verletzungen wie bei den Wirbelfracturen. Meist sind mehrere Theile der Wirbel fraturirt. Gewöhnlich ist auch der Band-

apparat mehr oder minder betheiligt, so die Bandscheiben, das ligamentum logitudinale anterius, das lig. long. post., die ligamenta interspinalia, das lig. nuchae resp. apicum, die ligamenta intercruralia sive flava. Muskeln und Sehnen sammt ihren Gefässen in der Nähe der Fracturstelle erleiden oft gleichfalls Verletzungen. In Folge hiervon finden sich oft Verfärbungen der darüber gelegenen Haut. Die gefährlichste und häufigste Complication ist die Affection des Rückenmarks. Durch Dislocation der Fragmente kann dasselbe zusammengedrückt, gequescht oder zerissen werden. Eine Compression des Rückenmarks kann gleichfalls eintreten durch Zerreissung der venösen plexus im Wirbelkanal und Bluterguss in letzteren hinein, ebenso durch nachträgliche entzündliche Exsudationen. Die Blutergüsse im subarachnoidealen Raum sind wenig erheblich, ebenso die Blutungen innerhalb des Markes. Sie sind jedoch von grosser Bedeutung, da sie, wenn auch weniger comprimirend, mindestens reizend wirken und zur Myelitis und rothen Erweichung des Rückenmarkes führen können. Auch andere Körpertheile sind bei Wirbelfracturen oft mit betroffen. So finden sich oft Brüche der Rippen, Fracturen und Luxationen der Extremitäten. Verletzungen des Schädels, Gehirns, der Lungen und Bauch-eingeweide sind seltener.

Bei den in der Breslauer chirurgischen Klinik beobachteten lethal verlaufenen Fällen fand sich fast durchgehends Bruch mehrerer Wirbel, Zerreissung der ligamenta, primäre Affection und secundäre Veränderung des Rückenmarks. In einem Falle, cfr. statistische Tabelle No. 2, war neben der Wirbelfractur vorhanden Comminutivbruch der rechten Fusswurzelknochen, des linken Astragalus, des linken horizontalen Schambeinastes und des ramus ascendens ossis ischii. In No. 8 wurde neben der Wirbelfractur Bruch zahlreicher Rippen, eine ausgezeichnete Leberruptur, an einer Stelle des Dünndarms Zerreissung der Serosa und Bluterguss in die Bauchhöhle gefunden. No. 9 zeigt neben mehrfachem Wirbelbruch und neben Compression der Medulla eine Fractur der rechten Clavicula.

Bedeutung und Hauptsymptome der einzelnen Fracturen der Wirbelsäule.

Die Schwere der Wirbelfracturen richtet sich nach der Dignität des verletzten Rückenmarksabschnitts und nach der Art der Verletzung. Isolirte Brüche des processus spinosus oder transversus sind daher von geringerer Bedeutung, da durch sie das Mark direct nicht in Mitleidenschaft gezogen wird. Dagegen ziehen die Brüche des Wirbelbogens und Wirbelkörpers zumeist schwere Folgen nach sich. Im Allgemeinen ist die Prognose der Wirbelfracturen schlecht. Nach Blasius kommt bei diesen Brüchen auf 6 Todesfälle 1 Heilung — bei Wirbelluxationen auf $4,_5$ Todesfälle eine Heilung. Gurlt führt unter 270 Wirbelfracturfällen 217 Fälle, die lethal endeten und 53 Heilungsfälle an. Die Prognose verschlechtert sich, je höher hinauf das Rückenmark afficirt ist. Die durch Verletzung der Medulla bedingte Lähmung reicht im Allgemeinen von unten nach oben bis zu einer Linie, welche man sich um Brust oder Bauch an der Fracturstelle gezogen denkt. Werden die vorderen Stränge des Rückenmarks mehr gedrückt als die hinteren, was oft bei Fractur des Wirbelkörpers mit Dislocation zu geschehen pflegt, so ist die motorische Lähmung mehr ausgesprochen als die sensible; die sensible dagegen mehr, wenn die Hinterstränge eine stärkere Compression erleiden, wie dies oft bei Bruch des Wirbelbogens mit Verschiebung desselben gegen das Rückenmark eintritt. Die Symptome seitens des Markes können sofort nach dem Unfall auftreten in Folge Zerreissung der Medulla, Compression derselben durch Fragmente oder Blutungen, einfache Commotion, oder nachträglich in Folge erst später eintretender Dislocation der Fragmente, entzündlicher Exsudate, secundär sich entwickelnder Myelitis und rother Erweichung des Rückenmarks.

Die Fracturen der Lenden- und unteren Rückenwirbel documentiren sich klinisch besonders durch die Paralyse der unteren Extremitäten, der Blase und des Mastdarms. Es tritt zuerst Harn- und Stuhlverhaltung ein, dann Incon-

tinentia urinae et alvi. Später entwickelt sich Blasenkatarrh, Decubitus und die Kranken gehen meist nach einigen Wochen zu Grunde. Falls die Patienten nicht den Folgen der Verletzung erliegen, so behalten sie doch meist mehr oder minder ausgeprägte Paresen und secundäre Atrophien der unteren Extremitäten zurück. Gurlt rechnet bei den Fracturen der Lendenwirbel auf 4 tödtliche 6 Heilungsfälle.

Bei Brüchen der oberen Brustwirbel tritt zu den genannten Symptomen noch Störung in der Athmung hinzu. In Folge der Lähmung der Brust- und Bauchmuskulatur athmet der Kranke nur mühsam mit dem Zwerchfell.

Der Bruch des 3. bis 5. Halswirbels ist wegen der Möglichkeit einer Verletzung des nervus phrenicus im höchsten Grade gefährlich. Der Tod kann bei Affection dieses Nerven augenblicklich eintreten unter dem Bilde der Asphyxie.

Die Fracturen der beiden obersten Halswirbel bieten wegen Gefährdung der in der medulla oblongata gelegenen wichtigen Centra die schlechteste Prognose dar. Zu erwähnen ist, dass bei diesen Brüchen sich öfter Zucker im Urin findet. Den Erscheinungen nach theilt König [1]) die Brüche des Atlas und Epistropheus in 3 Gruppen:

a) In die erste Gruppe rechnet er die Fälle, bei denen der Tod sofort nach der Verletzung eintritt, oder bald darauf bei einer zufälligen Bewegung des Verletzten, welche die Dislocation der Fragmente und Verletzung des verlängerten Markes herbeiführt.

b) Zur 2. Gruppe zählt König die Fälle, wo der Tod erst später eintritt in Folge secundärer Myelitis.

c) Die 3. Reihe enthält die Fälle, die am Leben bleiben.

In die letzte Gruppe ist zum Beispiel folgender höchst interessante Fall zu subsummiren, wo trotz der mannigfachsten Wirbelbrüche mit Dislocation der Fragmente und bedeutender Compression der medulla oblongata Heilung erfolgte:

---

[1]) König, Chirurgie. Band II, S. 618.

C. S. May. Report of a case of fracture of the first second, fifth, and sixth cervical vertebral with recovery and autopsy. [1]) Amer. Jour. of med. sc. CXLIV S. 127.

„Ein 56jähriger Mann, welcher bereits mehrere Anfälle von Geisteskrankheit überstanden hatte, fiel 15 Fuss hoch auf den Hinterkopf. Er war nahezu eine Woche lang bewusstlos und konnte, nachdem er zu sich gekommen, Arme und Beine nur wenig bewegen. Allmählich besserte sich die Motilität, so dass nach einigen Monaten der Gebrauch der Extremitäten vollständig frei war. Der Nacken indess blieb steif, die Muskeln daselbst fühlten sich hart und steif an und sprangen etwas vor. Flexionsbewegung war in geringem Maasse, Rotationsbewegung gar nicht möglich. Drei Jahre später erstickte er im Irrenhause an einem Stück Fleisch, welches den aditus laryngis verschloss. Bei der Section fand sich zunächst ein Bruch der Schädelbasis, indem der grösste Theil des Wespenbeins aus der Sella turcica gelöst und durch knorpligen Callus wieder angeheilt war. Der Atlas war in seinem rechten Umfange einfach gebrochen, der 2. Halswirbel aber so zerschmettert, dass das Lumen des Atlas rings ausserordentlich verkleinert war. Der Körper des Epistropheus ist in mehrere Stücke zerbrochen, der Zahnfortsatz abgebrochen, die Bruchstücke dislocirt, alle aber durch knöchernen Callus wieder vereinigt. Der 5. und 6. Wirbel knöchern vereinigt. Die Querfortsätze zeigen hier Spuren von Brüchen."

In Betreff der Zeit, in welcher die verschiedenen Wirbelbrüche mit Dislocation zum Tode führten, stellte A. Cooper auf, dass der Tod im Allgemeinen in der Lendengegend nach Verfluss von 4 bis 6 Wochen, in der Rückengegend nach Verlauf von 2 oder 3 Wochen, an den 3 letzten Halswirbeln am 3.—7. Tage erfolge; über den 3. Halswirbel träte der Tod fast unmittelbar ein.

[1]) Jahresbericht der gesammten Med. 1880. Ref. von Küster.

Natürlich können diese Angaben nur als ungefähre Anhaltspunkte für die Voraussage der Lebensdauer der so Verletzten gelten, da die mannigfachsten und erstaunlichsten Ausnahmen bekannt sind.

Von den 12 in der hiesigen chirurgischen Klinik beobachteten tödtlich verlaufenen Fällen starb

1 Fall mit Fractur des 1. L. W. nach 11 Wochen,
1 = = = = 1. L. W. nach 12 Tagen,
1 = = Bruch = 11. R. W. = 14 =
2 Fälle = = = 4. und 5. H.-W. nach 18 Stunden,
2 = = = (2 mal des 5. H.-W. und 1 mal des 5. und 6. H.-W.) nach 24 Stunden,
2 Fälle mit Bruch des 5. und 6, 7. H.-W. nach 2 Tagen,
1 Fall = = = eines H.-W. nach 6 Tagen.

Der Tod erfolgte in Folge Asphyxie, Lungenoedem, Decubitus, Pyaemie.

Diagnose der Wirbelfracturen.

Eine exacte Diagnose der Wirbelfracturen zu stellen ist kaum möglich. Die mannigfachsten Irrthümer sind in dieser Beziehung begangen worden. Schon die Bezeichnung der Stelle der Wirbelsäule, an der sich die Fractur befindet, erweist sich meist nur als annähernd richtig. Zu sagen, ob sich der Bruch nur auf einen Fortsatz, den Bogen oder den Körper beschränkt und welche Bruchrichtung vorhanden, ist man nur ausnahmsweise im Stande. Die Diagnose stützt sich auf die Aetiologie, die localen Symptome und die Allgemeinerscheinungen. Die Aetiologie ist das unsicherste Moment, weil nicht immer eine Gewalteinwirkung, wie Sturz von einer Höhe oder Fall eines schweren Körpers auf Kopf, Nacken, Brust, Rücken des Kranken, eine Wirbelfractur zu erzeugen braucht und weil sich die Entstehungsursache oft schwer oder gar nicht eruiren lässt. Bei constatirter Fractur und genauer Kenntniss der Aetiologie lässt sich aber aus

[1]) Malgaigne. l. c. pag. 410.

derselben der Bruch ohne weitere Untersuchung mit einiger Wahrscheinlichkeit localisiren.[1]) Die localen und allgemeinen Symptome sind noch die zuverlässigsten diagnostischen Anhaltspunkte. Nichts desto weniger sind Fälle bekannt, die vollständig ohne Symptome verlaufen, wo man aber bei der Section einen Bruch der Wirbel entdeckte. Andererseits stehen auch die Fälle nicht vereinzelt da, wo man entschieden einen Wirbelbruch als Todesursache angenommen hatte, die Obduction aber ergab, dass sich die Wirkung der Gewalt nur auf das Rückenmark beschränkt, die Wirbelsäule selbst aber intakt gelassen hatte.

Unter den localen Symptomen sind zu erwähnen: Deformität, abnorme Beweglichkeit, Crepitation, localer Schmerz, Schwellung und Verfärbung der Umgebung. Die Deformität bezieht sich entweder auf eine Unterbrechung der Dornfortsatzreihe oder auf Kyphose.[2]) Ersteres kann eintreten bei Bruch des Dornfortsatzes, des Bogens und Querbruch des Wirbelkörpers. Die Wirbelsäule erhält dann das Aussehen, als ob sie aus 2 Theilen bestände. Der obere Theil erscheint meist etwas nach vorn verschoben. Dies kann, wie bereits Hippocrates erwähnt, zu einer Verwechslung mit einer Luxation nach vorn Anlass geben. — Eine Kyphose tritt gewöhnlich bei den Compressions-, Comminutiv- und Schiefbrüchen der Wirbelkörper ein. Der von der Fracturstelle nach aufwärts gelegene Theil der Wirbelsäule ist zu dem untern in einem nach vorn offenen Winkel geneigt. Hinten springt der Dornfortsatz des gebrochenen Wirbels ganz besonders hervor. Es entsteht ein gibbus. — Localer Druckschmerz, Schwellung und Verfärbung der Umgebung sind minder wichtige Kriterien, da sie nur eine Contusion der Weichtheile anzuzeigen brauchen. — Crepitation und abnorme Beweglichkeit hat man vor allem als Unterscheidungszeichen zwischen Fractur und Luxation angegeben. Doch braucht Crepitation bei Fractur nicht wahrgenommen

[1]) cf. das unter Aetiologie Gesagte.
[2]) cf. das unter Deformität der Wirbelsäule in Folge von Wirbelfracturen Gesagte.

zu werden, und andererseits kann sie bei Luxation gefühlt werden. Die freie Beweglichkeit des fracturirten Wirbels ist durchaus nicht constant, da letzterer durch Muskelcontractur absolut fixirt sein kann. Fast immer fehlt abnorme Beweglichkeit bei der Compressionsfractur der Wirbelkörper. In der Mehrzahl der Fälle jedoch ist bei der Luxation die Wirbelsäule starr und unbeweglich, während bei Fractur eine mehr oder minder ausgesprochene passive Beweglichkeit existirt. Im Allgemeinen sei bemerkt, dass an der Brust- und Lendenwirbelsäule Luxation selten, hingegen an der Halswirbelsäule relativ häufig ist.

Das wichtigste Zeichen einer Verletzung der Wirbelsäule (Fractur oder Luxation) sind die Allgemeinerscheinungen seitens des Rückenmarkes. Dieselben treten auch bei Commotion des Rückenmarks ein, doch pflegen sie hier bald zu verschwinden. Ebenso können sie auch bei Compression der Medulla in Folge von Blutungen oder Extravasaten im Wirbelkanal entstehen. Die Eintrittszeit der Lähmungserscheinungen gestattet auf das ursächliche Moment einen ungefähren Schluss. Sind sie nämlich durch Dislocation der Fragmente entstanden, so werden die Zeichen der Lähmung auf der Stelle erfolgen, während Extravasate einen spätern und entzündliche Exsudate den spätesten Eintritt derselben bedingen. Der Grad und die Ausdehnung der sofort auftretenden Lähmungserscheinungen lässt die Ausdehnung der Quetschung oder Zerreissung des Markes einiger Massen beurtheilen. Erfolgt die Affection des Rückenmarkes mehr von dem Wirbelkörper aus, so werden mehr die Vorderstränge behelligt; in Folge dessen wird die motorische Lähmung mehr ausgesprochen sein. Bei Bruch des Wirbelbogens und Dislocation desselben gegen das Rückenmark werden besonders die Hinterstränge getroffen. Hierbei ist die sensible Lähmung mehr ausgeprägt. Bei der Untersuchung des Kranken muss man sich oft mit einer weniger genauen Diagnose begnügen, wenn man dem Patienten nicht durch vieles Manipuliren mehr schaden als nützen will.

Therapie bei Wirbelfracturen.

Der Vollständigkeit wegen seien hier die therapeutischen Massregeln bei Wirbelfracturen in Kürze erwähnt. Vor Allem ist grösste Vorsicht und Fürsorge geboten. Mit Vorsicht ist der Transport, die Untersuchung und definitive Lagerung des Kranken anzustellen. Bei Harnverhaltung katheterisire man täglich wenigstens 2 mal unter den Cautelen der Antisepsis. Von vornherein ist Prophylaxe gegen Decubitus anzuwenden: glattes Lager, Wasserkissen, Luftkissen, Luftmatratzen, permanente Wasserbäder, peinlichste Reinlichkeit. Fieber und nervöse Erscheinungen sind nach den allgemeinen Regeln zu behandeln. Bei Brüchen ohne Lähmungserscheinungen, speciell bei Brüchen der processus spinosi genügt einfache Ruhiglagerung. Bei Wirbelfracturen mit Lähmungserscheinungen und Deformität wurde Reposition der Fragmente, Extension, Anlegung des Gypspanzers und des Filzcorsets angewendet. Von operativen Eingriffen, die bei Wirbelbrüchen ausgeführt worden, sind zu erwähnen: Freilegung der Bruchstelle mit nachfolgender Entfernung gelöster Fragmente oder Splitter, Erhebung eines ins Mark eingedrückten Wirbelbogens durch Pfriemen oder die Entfernung eines solchen durch Trepanation und endlich die Resection. Wenn die Fractur mit einer Wunde complicirt ist, und man in derselben Knochensplitter entdeckt, wird man dieselben natürlich entfernen. Bei Bruch des Wirbelbogens mit Eintreibung desselben in den Wirbelkanal wird man den Bogen mit Instrumenten, die am proc. spinosus anfassen, zu heben suchen. Die Trepanation der Wirbelsäule hat schlechte Erfolge gehabt. Von 21 bei Gurlt[1]) angeführten Fällen, bei denen diese Operation ausgeführt worden, sind 12 tödtlich verlaufen. Die Trepanation ist daher wohl zu beschränken, immerhin ist die Operation, die den Druck auf das Rückenmark beseitigen soll, theoretisch gerechtfertigt und daher in geeigneten Fällen anzuwenden.

[1]) Gurlt.

Als Nachbehandlung zur Besserung der Lähmungserscheinungen und Verhütung von Atrophien ist die Anwendung von Electricität angezeigt.

Heilung der Wirbelbrüche.

Wenn das Rückenmark unverletzt bleibt, oder die Verletzung sich auf die untern Partieen beschränkt, die Patienten also längere Zeit am Leben bleiben, heilen die Wirbelbrüche in derselben Weise, in der ein Knochenbruch zur Heilung kommt. Bei Brüchen des Wirbelkörpers erfolgt die Heilung gewöhnlich durch knöchernen Callus und zwar ungefähr in 8—10 Wochen. Middeldorpf[1]) sagt: „Obwohl die Wirbelkörper sehr diploëtisch und gefässreich sind, erfolgt ihre Heilung doch sehr langsam.“ Wenn der Körper zertrümmert ist, schwindet meist ein Theil der knöchernen Trümmermassen und der Intervertebralscheiben durch Resorption. Der fracturirte Wirbel ist oft, wenn er knöchern geheilt, von Osteophytenbildungen umschlossen; die Nachbarwirbel werden an der Peripherie durch knöcherne Spangen anchylotisch verbunden. Einen Fall von Heilung einer Wirbelfractur durch Anchylose mit Deformität und grossartiger Resorption der Fragmente erzählt Zelasko in seiner Dissertation:[2])

Ein 31jähriger Mann erhielt beim Wollsackaufladen einen heftigen Schlag mit einer Kette auf den Rücken. Lähmung der unteren Extremitäten, der Harnblase, des Rectum. Der Mann wurde lange Zeit im Hospital behandelt, dann entlassen mit unheilbarer Krümmung der Wirbelsäule und Enurese, konnte aber stehen und mit dem Stocke gehen. Tod nach 10 Jahren an Meningitis. Die Section ergiebt vom 10. Rücken- bis 4. Lendenwirbel ausgesprochene Kyphose. Man sieht 6 processus spinosi und nur 5 Wirbel-

[1]) Middeldorpf, Knochenbrüche, 1853, pag. 60.

[2]) J. Zelasko. Diss. de fractura vertebrarum. Vratislaviae 1836.

körper, von denen der letzte Rücken- und 2. Lendenwirbel zur Hälfte resorbirt, mit kleinen Exostosen umgeben und durch Anchylose verbunden sind. Vom ersten Lendenwirbel ist mit Ausnahme des Dornfortsatzes, einem kleinen Theil des Bogens und der schiefen Fortsätze nichts übrig. Körper und Querfortsätze sind verschwunden.

Zelasko erklärt diesen Fall für Resorption nach Fractur und erklärt sich gegen Heilung nach Caries, weil hier alle Zeichen einer Abscessbildung fehlten. Der Bruch der Dornfortsätze heilt gewöhnlich schneller als der Bruch der Wirbelkörper. Bei ersterem kommt es aber öfter nur zu fibröser Vereinigung. Zu erwähnen sind die vollkommenen Pseudarthrosen, die mehrfach an den Lendenwirbelbögen beobachtet worden sind. Auch im Breslauer pathologisch-anatomischen Museum finden sich einige sehr schöne Exemplare hiervon. Der Wirbelbogen ist an analogen Stellen beider Seiten getrennt in einen vorderen Theil, der mit dem Wirbelkörper in Verbindung steht, und in einen hinteren, der den Dornfortsatz trägt. Beide Theile articuliren mit einander durch vollkommene Gelenke mit Synovialis und Knorpel. Diese Präparate haben zu einer interessanten Controverse geführt. Während einige Autoren, besonders Meckel, diese Pseudarthrosen für Heilungen von Fracturen hielten, meinten andere wie Otto, dies wären nur Hemmungsbildungen, wie sie ähnlich bei einigen Reptilien vorkämen. Middeldorpf hält beides für möglich, nimmt jedoch an, dass diese Pseudarthrosenbildungen viel häufiger von Fracturen herrühren. Er beruft sich vor allem darauf, dass die Trennungsstelle an dem dünnsten, also für Bruch besonders disponirten Theile sitzt, dass diese Gelenkbildung nur bei Erwachsenen und blos an einem Wirbel beobachtet worden, während sich sonst bei Hemmungsbildung mehrere Nichtverwachsungen finden und dieselben besonders bei jugendlichen Leuten angetroffen werden müssten.

Das hintere obere Keilfragment der Wirbelkörper.

In der Sammlung des hiesigen pathologisch-anatomischen Institutes, das besonders reich an Knochenpräparaten ist, finden sich Präparate von 20 traumatischen Wirbelfracturen. Die Präparate sind theils trocken, theils feucht, eingelegt in Conservirungsflüssigkeit. Letztere sind durchweg Sagittalschnitte durch den fracturirten Wirbelsäuleabschnitt; die Wirbel stehen hier in Zusammenhang mit den Bändern und dem Rückenmark. Ein grosser Theil der Präparate stammt von Fällen, die im hiesigen Allerheiligen-Hospital zur Behandlung und im pathologischen Institut zur Section kamen. Einen anderen Theil verdankt das Institut der Freundlichkeit des Herrn Dr. Wagner aus Königshütte.

Unter den Präparaten finden sich:

Bruch des proc. odontoideus	3 mal
Bruch des V. Halswirbels	1 =
Bruch der proc. obliqui des VI. Halswirbels mit Luxation	1 =
Bruch des 8. Brustwirbels	2 =
Bruch des 11. Brustwirbels	2 =
Bruch des 12. Brustwirbels	6 =
Bruch des I. Lendenwirbels	2 =
Bruch des IV. Lendenwirbels	1 =
Bruch mehrerer Lendenwirbel	2 =
Summa	20 mal

Unter diesen 20 Fällen betreffen 15 allein die untersten Brust- und die Lendenwirbel. Unter diesen 15 wiederum befinden sich 6 Fälle, bei denen ein oberes hinteres Keilfragment des Wirbelkörpers vorhanden.

Beschreibung der einzelnen Präparate, die ein hinteres oberes Keilfragment des Wirbelkörpers zeigen.

Nr. 1. Im Katalog des pathologisch-anatomischen Museums unter: „Wirbelsäule feucht“ mit Nr. 1 verzeichnet.

„Frische, mit Abreissung eines hintern obern Keils des Wirbelkörpers [1]) verbundene Fractur des 11. Brustwirbels. Beeinträchtigung und braunrothe Erweichung des Rückenmarks.“ Der abgerissene obere hintere Keil beträgt etwa 1/3 des Wirbelkörpers und hängt mit dem obern Wirbel an dessen hinterem Rande zusammen. Die Bruchrichtung geht schräg von hinten unten nach vorn oben. Der Abstand des 11. Brustdornfortsatzes vom 12. beträgt 5 cm. Der von der Fracturstelle nach aufwärts gelegene Theil der Wirbelsäule ist zu dem untern in einem nach vorn offenen Winkel geneigt. Hierdurch wird das Rückenmark bereits etwas geknickt. Die Beeinträchtigung desselben wird aber noch bedeutender durch das keilförmige hintere Stück. Die Zwischenwirbelscheibe zwischen 10. und 11. Brustwirbel ist vollständig zerrissen. Dieselbe ist durch die Fracturstelle in die nächst untere Intervertebralscheibe gepresst und hierdurch das grosse fracturirte Stück nach vorn verschoben. Das Knochengewebe der Wirbelkörper ist fest.

Nr. 2. Katalognummer: „Wirbelsäule feucht 33.“

„Splitterfractur des 12. Brustwirbels mit starker Dislocation des oberen Fragmentes nach hinten und Compression des Rückenmarks von einer 46jährigen Frau, welche an Aneurysma der Aorta descendens verstorben. Vergleiche das correspondirende Trockenpräparat unter: „Wirbelsäule trocken Nr. 93.“

Die Fragmente stehen klaffend auseinander. Vorn und hinten, am nächst oberen und unteren Wirbel hängen Theile des fracturirten Wirbelkörpers. Das hintere obere Stück ist das grösste und beträgt etwa 1/4 des ganzen Wirbelkörpers. Dasselbe hat eine keilförmige Gestalt; die Spitze des Keiles nach unten und hinten gerichtet. Die obere und untere Zwischenwirbelscheibe ist zerrissen, ebenso das lig. long. ant. An der Fracturstelle besteht Kyphose nach vorn, in Folge dessen das Keilstück etwas in den Wirbelkanal gedrängt. Trotz der vielen Fragmente besteht nur geringe abnorme Beweglichkeit. Die Knochenstructur der Wirbelkörper ist fest.

---

[1]) cfr. Fig. I.

Nr. 3. Im Katalog unter: „Wirbelsäule feucht mit Nr. 38, unter Wirbelsäule trocken mit Nr. 97“ verzeichnet.

„Frische Splitterfractur des 12. Brustwirbelkörpers[1]) mit Einkeilung, sowie mit Absprengung eines hinteren Keils. Das abgesprengte Stück nach hinten und oben dislocirt. Fractur des 12. Wirbelbogens und des proc. transversus des ersten Lendenwirbels. Die Fractur vor 5 Wochen in Folge Verschüttung im Bergwerk entstanden. Quetschung und eitrige Meningitis der Cauda equina. Tod an eitriger Peritonitis.“

Im vorliegenden Präparat ist vom 12. Brustwirbelkörper sowohl ein vorderes als ein hinteres keilförmiges Stück abgetrennt. Diese Bruchstücke hängen mit dem 11. Brustwirbel durch Fasern der Zwischenwirbelscheibe zusammen. Das hintere Stück ist grösser als das vordere und verengt den Wirbelkanal.

Das ligamentum longitudinale ant. vollständig zerrissen; das lig. long. post. vom Wirbelkörper abgelöst und durch das hintere Keilstück in den Wirbelkanal gedrängt. Das ligamentum interspinale zwischen dem 11. und 12. Brustwirbel ist ebenfalls zerrissen. Der 12. Brustwirbel ist ein wenig von oben nach unten comprimirt. Zwischen ihm und dem 11. Brustwirbel besteht abnorme Beweglichkeit.

Nr. 4. Im Katalog unter: „Wirbelsäule feucht mit Nr. 54, unter Wirbelsäule trocken mit Nr. 145“ verzeichnet.

Splitterfractur des 1. Lendenwirbels und Quetschung des Wirbelkörpers, welcher von vorn nach hinten breit gedrückt ist und im Kanal in Folge des künstlichen Vorspringens eine Verengerung hervorgebracht hat. Die Zwischenwirbelscheibe setzt sich dreieckig in die zerquetschte Spongiosa hinein. Von der Spongiosa selbst sieht man vorn und hinten ein dreieckiges Keilstück abgelöst, aber fest mit dem übrigen Körper zusammenhaften. Das Mark selbst ist an der stenosirten Stelle ganz der Markmasse beraubt. Es besteht fast nur Dura und Pia und atropisch degenerirtes Markgewebe. Eine Blutung und entzündliche Reaction ist durchaus nicht zu constatiren, weder an der Quetschstelle noch an einer andern in Pia und Dura. Die Fractur erfolgte vor 11 Wochen in Folge eines Falles von einer Leiter, wobei der Mann angeblich auf das Steissbein fiel. Der Mann war 45 Jahre alt und sehr kräftig. Der Tod trat ein in Folge von Decubitus in der Kreuzbeingegend, Peritonitis und Cystitis diphtheritica.

Nr. 5. Im Katalog unter: „Wirbelsäule feucht mit Nr. 19“ verzeichnet.

[1]) cfr. Fig. III.

„Alte Fractur zweier Lendenwirbel mit Winkelstellung[1]), Verrutschen des oberen Fragmentes und paravertebralem Abscess. Beiderseits Empyem."

Gebrochen ist der 1. und 2. Lendenwirbel. Vom 1. Lendenwirbel ist nur ein oberes hinteres keilförmiges Stück vorhanden, das ungefähr die Grösse eines Drittheils des Wirbelkörpers hat und mit der oberen Zwischenwirbelscheibe vollkommen fest zusammenhängt. Der übrige Theil des 1. Lendenwirbels und der 2. Lendenwirbel ist zertrümmert. Von der Intervertebralscheibe zwischen 1. und 2. Lendenwirbel ist nichts zu sehen. Die nächst untere Zwischenwirbelscheibe ist ebenfalls zerstört, nur die peripheren Fasern derselben haften an dem oberen Rand des 3. Lendenwirbels. Der von der Fracturstelle nach aufwärts gelegene Theil der Wirbelsäule ist gegen den untern in einem nach vorn offenen Winkel geneigt. Auf diese Weise ist das obere Keilfragment in den Wirbelkanal hineingepresst. Das Rückenmark ist an dieser Stelle vollständig zerrissen, ebenso die Dura und die zarten Häute. Das lig. ant. und die hintern Bänder gleichfalls zerrissen. Die Knochenstructur der Wirbelkörper ist sehr fest. Ebenso zeichnen sich die Zwischenscheiben durch grosse Festigkeit aus. An der Stelle der fracturirten Wirbel befindet sich ein paravertebraler Abscess, der durch eine runde ungefähr Zwanzigpfennigstück grosse Oeffnung mit einem Empyem des Thorax communicirt.

Nr. 6. Im Katalog verzeichnet unter: „Wirbelsäule feucht mit Nr. 20."

Frische Querfractur zweier Lendenwirbel mit geringer Absplitterung an den Rändern, aber totalem Verlust der Zwischenwirbelscheibe und Absprengung eines hintern obern Keils des zweiten Lendenwirbelkörpers. Die fracturirten Wirbelkörper sind in ihrem Höhendurchmesser nicht besonders verkleinert, obwohl sie comprimirt sind. Die Knochensubstanz der beiden Wirbelkörper hat das Aussehen einer compacten Knochenmasse erhalten. Das lig. long. ant. zerrissen. Die Zwischenwirbelscheiben bestehen aus derbem Fasergewebe und haften mit den Wirbelkörpern ungemein fest zusammen. Es besteht keine Dislocation der Wirbelsäuleabschnitte; der abgesprengte hintere Keil ist in den Wirbelkanal nicht gedrängt. Trotz der Fractur und des Verlustes der Intervertebralscheibe ist an dem Präparat keine abnorme Beweglichkeit zu constatiren.

---

[1]) cfr. Fig. II.

Einige Fälle aus der Literatur, bei denen ein hinteres Keilstück des fracturirten Wirbelkörpers vorhanden.

Nr. 7. Ein Fall von Middeldorpf[1]).

Einem 47jährigen Manne fiel eine 4 Ctr. schwere Wollzüche von 2 Stock hoch auf den Nacken und knickte ihn zusammen. Es finden sich keine Zeichen von Rückenmarkslähmung, aber Fracturen der Rippen, des Sternums, complicirter Bruch des Malleolus internus der linken Tibia mit Eröffnung des Gelenks und Fracturen der Fibula nebst schweren Symptomen von Quetschungen der Brustorgane. Tod ungefähr nach 40 Stunden. Die Section ergiebt zu beiden Seiten des Sternum Extravasate, Bruch der 2. rechten Rippe, des Sternums. Die Lendenwirbel beweglich. Der 3. und 4. sind nach vorn zu comprimirt. Die Höhe des 4. ist hinten 26 mm, vorn 20 mm. Die obere Fläche schrägt sich ziemlich eben nach vorn zu ab und ist der Sitz eines fast von der Mitte des hinteren Randes nach vorn zu verlaufenden Spaltes, der aber nicht ganz bis zur Vorderfläche dringt. Der 3. Lendenwirbel ist 29 mm hinten hoch, nach vorn bis auf 20 mm zusammengedrückt. Die Unterfläche ist intakt. Der hintere Rand der obern Fläche ist abgesprengt und in Form eines 30 mm breiten und circa 12 mm hohen und dicken Fragmentes in den Wirbelkanal gedrängt, so dass dieser nur noch 10 mm Ausdehnung von vorn nach hinten hat. An beiden sind mehrere schalige Fragmente von der Vorderwand des Körpers losgesprengt. Der Körper des 10. Brustwirbels ist völlig zersplittert.

Nr. 8. Ein Fall von Huguier und Devouge 1856[2]).

Einem erwachsenen Manne fiel ein schwerer Balken auf den Nacken und knickte die Wirbelsäule zusammen. Der Tod erfolgte nach 1 Monate. Vollständige Paraplegie, Retention des Urins, Incontinenz der Faeces. Nach 12 Tagen Decubitus am Kreuzbein. Die Section ergab Folgendes. Ein vom ganzen oberen Rande der vordern Fläche des 12. Brustwirbels abgetrennter Knochentheil ist mit dem 11. nach unten und vorn dislocirt; die Medulla comprimirt. Eine vom hinteren oberen Rande abgetrennte Knochenportion erfüllt fast vollständig den Canalis vertebralis. Die Bandscheibe fast vollständig in ihren hintern $^2/_3$ zerstört. Ausserdem sind 6 processus spinosi gebrochen.

[1]) cfr. Middeldorpf, Knochenbrüche. 1853, pag. 61.

[2]) cfr. Gurlt.

Nr. 9. Ein Fall von Melchiori 1851[1]).

Ein 30jähriger Mann wurde in sitzender Stellung durch einen nach hinten überschlagenden Karren zusammengedrückt, so dass der Kopf fast die Kniee berührte. Der Tod erfolgte nach 28 Tagen. Die processus spinosi des 11. und 12. Rückenwirbels und 1. Lendenwirbels bogenförmig vorspringend; heftiger Schmerz am Sternum und der Wirbelsäule. Paralyse der Beine. Unwillkürlicher Abgang der Faeces und des Urins. Section: Am 1. Lendenwirbel finden sich 2 Fracturen von 1 cm Höhe, den vordern und hintern Rand der obern Fläche schräg abtrennend, letzteres Fragment die Medulla comprimirend. Beide Fragmente beweglich. Ferner eine vertikale Fractur rechts durch die Höhe des ganzen Körpers ein Fragment von 1 cm Dicke abtrennend, nicht dislocirt. Querfractur beider Wirbelbögen ohne Dislocation. Die Zellen des Körpers verdichtet, von oben nach unten comprimirt.

Nr. 10. Ein Fall von Bigelow[2]).

Ein Mann ist 25 Fuss hoch aus dem Fenster gesprungen. Fall auf die Nates. Vorragen des untersten Rückenwirbels, sensible und motorische Parese der Beine und Sphincteren. Nach 14 Tagen kehrt das Vermögen, die Entleerungen zurückzuhalten, wieder, die Sensibilität wird normal. Patient ist aber nicht im Stande, die Beine zu bewegen. Tod nach 8 1/2 Monaten. Die Section ergiebt Folgendes: Der Körper des 1. Lendenwirbels vorn vollständig zermalmt, dadurch die benachbarten Wirbel mit ihren vordern Rändern zusammenstossend, mit beträchtlicher Krümmung nach hinten. Vorstehen der processus spinosi. Die Fragmente des Körpers nach hinten gegen die Medulla gedrängt, der Canalis vertebralis in halber Dicke obliterirt. Die Bauchseite des Wirbels von einem federkieldicken Callus umgeben. Der Körper des 12. an der obern und untern Fläche in Gestalt eines T gespalten, die Substanz ganz durchdringend; vom 2. Lendenwirbel am hintern obern Rande des Körpers ein Stück abgebrochen.

Nr. 11. Ein Fall von Henkel[3]) zu Frankenhausen.

Wirbelfractur, entstanden durch Verschüttung in einer Lehmgrube. Collaps, Paralyse der untern Hälfte des Leibes. Schmerzen im Rücken; in der Gegend des letzten Rückenwirbels eine mannsfaustgrosse Sugillation, deren obere Hälfte sehr

---

[1]) cfr. Gurlt.

[2]) American Jour. of the med. sc. New. Ser. Vol. 21, 1851, pag. 49 — in Gurlt's Casuistik Nr. 180.

[3]) cfr. Gurlt.

schmerzhaft. Tod nach 15 Tagen. Die Section ergab Folgendes: Die Wirbelsäule am 10. und 11. Rückenwirbel nur lose durch zerrissene Fasern zusammengehalten. Der Canalis vertebralis fast ganz zerstört. Am 11. Rückenwirbel ein Stück des Körpers und der processus obliqui gebrochen. Vom 10. Rückenwirbel nach oben kein Kanal für die Medulla vorhanden; nur mit einiger Gewalt ein Stück vom Körper des 11. aus dem Canalis vertebralis, der wie durch eine Klappe verschlossen war, herauszuziehen. Die processus transversi des 11. Rückenwirbels gebrochen. Am lig. intervertebrale des 10. sassen noch Knochenfragmente vom abgebrochenen Rande des Körpers des 11. Die medulla und dura mater gänzlich zerrissen.

Nr. 12. Ein Fall von Cooper[1]) 1838.

Ein schweres Maschinenstück fiel einem in gebückter Stellung befindlichen Patienten auf den Rücken. Depression des processus spinosus des 12. Rückenwirbels. Vollständige motorische und sensible Paralyse der Beine, Harnverhaltung, unwillkürlicher Abgang der Faeces. Beträchtliche Schmerzen im vordern Theile des Unterleibes. Die Extension reponirt ziemlich die dislocirten Wirbel, bringt jedoch dem Patienten keine Erleichterung. Decubitus am Kreuzbein und rechten Knie. Nach 9 Tagen kehrte die Sensibilität im rechten Beine wieder. Tod nach 52 Tagen. Section: Der Körper des 12. Rückenwirbels ist comminutiv gebrochen. Ein kleiner Theil desselben noch mit dem darüber befindlichen Theile der Wirbelsäule in Verbindung über den untern Theil des Wirbelkörpers und nach links dislocirt, sodass dieser mit der Concavität des Winkels der 11. Rippe fast in Berührung getreten war. Der Canalis vertebralis in einer Krümmung nach aussen und rechts verdreht. Die Medulla spinalis am Anfang der Cauda equina comprimirt und 1 cm weit erweicht. Auf der linken Seite war auch eine in den Canalis vertebralis gedrängte Portion von dem gebrochenen hintern Theile des Wirbelkörpers ohne Zerreissung der Dura mater. Die Nervi der Cauda equina comprimirt und schief nach oben gedrängt.

Eitrige Nieren- und Blasenentzündung.

---

[1]) Sir Astley Cooper, Dislocat. and Fractures New. edition by Bransby B. Cooper 1842. 8 p. 544 Obs. 340.

Characteristische Eigenschaften des hinteren Keilfragmentes der Wirbelkörper.

Die hintere obere Keilfractur ist ein Schiefbruch; die Bruchrichtung verläuft schief von hinten unten nach vorn oben. In der Literatur ist aber diese Fracturform nicht unter die Schrägbrüche subsummirt, auch nicht als besondere Form dargestellt worden. Malgaigne sagt:[1]) „Der Schiefbruch verdankt seine Entstehung wahrscheinlich denselben Ursachen, wie diejenigen der Zerschmetterung, und es ist bemerkenswerth, dass er bei allen bekannten Fällen von oben nach unten und von hinten nach vorn verlaufen ist."

Gurlt[2]) erwähnt nur das vordere obere Keilfragment. Er sagt: „Die queren und schrägen Brüche der Wirbelkörper befinden sich in der Regel der oberen Fläche derselben näher als der unteren und beschränken sich bisweilen nur auf das Abbrechen eines vorderen oberen Randes, der dann gewöhnlich mit dem zunächst darüber gelegenen Wirbelkörper nach unten und vorne dislocirt ist. Ueberhaupt ist die letztgenannte Dislocation fast bei allen Quer- und Schrägbrüchen anzutreffen und wird bei letzteren ganz besonders dadurch begünstigt, dass die schräg von hinten und oben nach vorn und unten verlaufene Bruchfläche eine schiefe Ebene bildet, über welche das Herabgleiten des oberen gewöhnlich noch mit dem darüber befindlichen Theil der Wirbelsäule in Verbindung befindlichen Fragmentes sehr erleichtert ist."

Auch in anderen bezüglichen Schriften geschieht des oberen hinteren Keilfragmentes keine nähere Erwähnung. Es scheint, dass auf diese Fracturform, da sie seltener rein, gewöhnlich mit anderen Brüchen, wie der Comminutiv- und Compressionsfractur combinirt vorkommt, weniger Gewicht gelegt worden ist. Immerhin hat das obere hintere Keilstück seine beträchtliche Bedeutung. Denn abgesehen von den Fällen, wo es sich ohne irgend einen andern Bruch findet, und so allein das schädliche Agens sein kann, ist es

---

[1]) Malgaigne, Knochenbrüche. Deutsch von Burger. 1850. pag 408.
[2]) Gurlt.

bei den Compressions- und Comminutivbrüchen, wo es verhältnissmässig oft vorkommt, gewöhnlich das am meisten auf's Rückenmark verderblich wirkende Moment. Das hintere obere Keilfragment hat einen scharfen unteren Rand und meist eine beträchtliche Grösse. Die Höhe desselben beträgt gewöhnlich die Hälfte von der des Wirbelkörpers. Meist hängt das hintere Keilstück mit dem oberen Wirbelkörper durch Fasern der Intervertebralscheibe zusammen. Die Verbindung ist entweder fest, so dass eine Dislocation des Fragmentes nur gleichzeitig mit dem darüber gelegenen Theil der Wirbelsäule stattfinden, oder nur lose, so dass es unabhängig von dem Wirbelkörper in den Canalis vertebralis eindringen kann. Die hintere obere Keilfractur scheint nur an den Lenden- und unteren Brustwirbeln vorzukommen. Einen entsprechenden Fall an der Halswirbelsäule habe ich nicht gefunden. Die muthmasslichen Gründe dieser Erscheinung sind im folgenden Kapitel des Näheren angegeben.

Aetiologie und Mechanismus des Zustandekommens der hinteren oberen Keilfractur der Wirbelkörper.

Der Umstand, dass das hintere obere Keilfragment sich nur an den unteren Abschnitten der Wirbelsäule findet, spricht dafür, dass der anatomische Bau der Lenden- und unteren Brustwirbelkörper und die eigenthümliche Verbindung derselben durch die Intervertebralscheiben an dem Zustandekommen der hinteren Keilfractur eine gewisse Schuld trägt. Die Körper der Wirbel sind fast ganz aus spongiöser Knochensubstanz zusammengesetzt, nur die Oberfläche derselben ist mit einer dünnen Lage compacter Knochensubstanz bedeckt. In der Mitte des Wirbelkörpers, besonders nach der hinteren Seite desselben, ist die Knochensubstanz am lockersten. Hier befinden sich grössere Venenkanäle.[1]) Die Höhe der Wirbelkörper an den Lenden- und unteren Brustwirbeln ist bedeutend grösser als die der Halswirbel. Die

[1]) cfr. Fig. IV.

Endflächen der Wirbelkörper, von einer dünnen Knorpelschicht überzogen, sind durch die ligamenta intervertebralia fest unter einander verbunden. Jede Zwischenwirbelscheibe[1]) besteht aussen aus einem faserigen, blättrig geschichteten Theile und im Innern aus einem weicheren, mehr gelatinösen Kerne. Der äussere blättrige Theil, Faserring, annulus fibrosus, bildet mehr als die Hälfte der Masse und besteht aus concentrischen Lamellen von Faserknorpel und Bindegewebe, welche mit einander abwechseln. Diese Schichten verlaufen nicht vollständig senkrecht, sondern es bauchen sich, wie man auf einem senkrechten Durchschnitte sieht[2]), eine Anzahl der in der Peripherie gelegenen Schichten nach aussen hinaus, während andere mehr gegen das Innere gelegene Schichten, die zugleich weniger compact sind, gegen das Centrum sich convex ausbiegen. Ist die Wirbelsäule nach irgend einer Seite gebogen, so vermehrt sich die Krümmung nach der Seite hin, gegen welche sich der Körper neigt, während auf der anderen sich die Bindegewebsfasern der Zwischenwirbelscheibe strecken. Die einzelnen Schichten bestehen vorzugsweise aus schräg von einem Wirbel zum andern verlaufenden und mit denselben fest zusammenhängenden Fasern. Der mittlere Theil des Zwischenbandes, der Gallertkern, nucleus gelatinosus, ist eine äusserst quellbare, pulpöse elastische Masse, welche, wenn der auf sie wirkende Druck durch Zerschneiden des Bandes aufgehoben wird, über das Niveau der Schnittflächen hervordringt und eine kugelförmige Gestalt annimmt.

Die Wirbelkörper hängen also an der Peripherie am festesten mit einander zusammen, während in der Mitte der gelatinöse Kern vermöge seiner Elasticität die aufeinander gedrückten Endflächen von einander abzuheben sucht. Die Verbindung der Lenden- und unteren Brustwirbel mit einander ist viel fester als die der Halswirbel. An der Halswirbelsäule kommen glatte Abreissungen der Wirbel von den Intevertebralscheiben öfter vor, während an der Lenden-

[1]) cfr. Quain-Hoffmann, Anatomie. Band I. 1870. pag. 167.
[2]) cfr. Fig. IV.

und unteren Brustwirbelsäule bei Zerreissungen der Zwischenwirbelscheibe an den Fasern derselben fast stets Knochenstücke vom Körper hängen bleiben. An der Halswirbelsäule sind daher Luxationen relativ häufig, hingegen an der Brust- und Lendenwirbelsäule äusserst selten.

Die Frakturen der Wirbelkörper kommen fast ausschliesslich durch indirekte Gewalt, übermässige Beugung nach vorn oder hinten, zu Stande. Wird die Wirbelsäule stark nach vorn flectirt, so wird an der Stelle der stärksten Beugung der obere Wirbel gegen den untern ganz besonders vorn gedrängt. Die Vorderseite des untern Wirbels wird daher durch diesen Druck am meisten gefährdet. Je mehr sich aber nun vorn die Wirbel einander nähern, desto mehr entfernen sie sich hinten von einander. Hierdurch werden die hinteren Fasern der Zwischenwirbelscheibe gespannt. Ueberschreitet diese Spannung eine gewisse Grenze, so wird hinten die Continuität der Wirbelsäule zerstört. Die fibrösen Bänder reissen in der Regel wegen ihrer bedeutenden Festigkeit nicht. An der Halswirbelsäule wird die Intervertebralscheibe von der Endfläche glatt abgelöst. An der Brust- und Lendenwirbelsäule hingegen, wo die Anheftung der Fasern der Intervertebralscheibe an die Endflächen der Körper viel inniger und fester ist, wird meist eine Trennung in der Knochensubstanz stattfinden. Da gerade in der Mitte der hinteren Fläche des Wirbelkörpers die Knochensubstanz am spongiösesten ist, so wird meist hier der locus minoris resistentiae sich befinden. Der Riss erfolgt nun auch am häufigsten an dieser Stelle und erstreckt sich von hier nach oben und vorn, so dass ein keilförmiges Stück abgerissen wird. Die meisten Fälle, bei denen die Section ein oberes hinteres Keilfragment des fracturirten Wirbelkörpers aufwies, waren durch eine plötzliche Hyperflexion der Wirbelsäule nach vorn entstanden, so durch Verschüttung im Bergwerk, durch Zusammenknicken in Folge Auffallens eines schweren Sackes, Balkens, Maschinenstückes etc. auf den Nacken, durch übermässige Zusammenbiegung durch einen überschlagenden Karren. — Experimentell habe ich durch

Zusammenbiegen einiger aus frischen Leichen entnommener Abschnitte der Brust- und Lendenwirbelsäule fast stets eine obere hintere Keilfractur erhalten.

Ausser durch Abreissung kommt das hintere obere Keilfragment auch durch Absprengung zu Stande. Jeder Wirbelkörper ist von oben nach unten leicht ausgehöhlt. Diese Aushöhlung ist aber an manchen Wirbeln, besonders den untern, ganz exquisit. Durch gewaltsame Zusammenpressung, Zusammenstauchung der Wirbelsäule kann bei solchen sanduhrförmig gebauten Wirbeln die obere vordere oder hintere scharfe Kante leicht abgesprengt werden.

Fassen wir kurz die Gründe zusammen, weshalb an der Lenden- und untern Brustwirbelsäule die hintere Keilfractur relativ häufig vorkommt, während sie sich an den Hals- und Brustwirbeln gar nicht findet, so ist vor allem zu erwähnen:

1. Dass die Wirbelkörper des unteren Wirbelsäuleabschnittes viel höher und spongiöser gebaut sind als die des oberen,
2. dass die Fasern der Intervertebralscheiben an der Lenden- und Brustwirbelsäule mit den Endflächen der Wirbelkörper viel fester verwebt sind als an den Halswirbeln.

Bedeutung eines hintern obern Keilfragments der Wirbelkörper für das Rückenmark.

Die Abreissung oder Lossprengung eines hintern Keilfragmentes ist für das Rückenmark sehr verhängnissvoll, mag das Keilstück nun combinirt mit der Compressions- oder Splitterfractur vorkommen oder sich nur isolirt ohne jeden andern Wirbelbruch finden. Die Compression, die den Wirbelkörper im Höhendurchmesser verkleinert und ihn dem entsprechend verbreitert, verengert natürlich den Wirbelkanal. Diese Verengerung des Kanals wird nun durch ein gleichzeitig vorkommendes Keilstück noch viel bedeutender. Bei der Comminutivfractur eines Wirbelkörpers findet meist eine

Formveränderung der Wirbelsäule der Art statt, dass sich der von der Bruchstelle nach oben gelegene Theil derselben gegen den untern in einem nach vorn offenen Winkel neigt. Hierdurch erfährt das Rückenmark eine Knickung. Ist nun ein hinteres Keilfragment vorhanden, das dann gewöhnlich mit dem oberen Theil der Wirbelsäule zusammenhängt, so kann dasselbe die medulla an der Knickungsstelle noch besonders quetschen, abklemmen, oder gar durch die scharfe untere Kante vollständig zerreissen. Das hintere Keilfragment kommt zuweilen isolirt, ohne eine andere Wirbelfractur vor. Dasselbe ist dann meist durch die Gewalt, die es vom Körper losgesprengt, nach hinten in den Wirbelkanal getrieben. Das Rückenmark liegt nun der vorderen Wand des Canalis vertebralis viel näher als der hintern, wird daher durch das losgesprengte hintere Keilstück sehr leicht gefährdet. Das betreffende Fragment kann durch Anstechung, Compression und Reizung des Markes verderblich wirken. Therapeutische Versuche, wie Extension, Anlegung von Verbänden, eines Filz- oder Gypscorsets können das Keilfragment noch tiefer in den Wirbelkanal hineintreiben und dadurch die bedrohlichen Erscheinungen verschlimmern. So führt auch Wagner die einige Male beobachtete Vermehrung der Schmerzen und der Lähmungen nach Anlegung eines Sayre'schen Gypscuirass, der zur Fixation der fracturirten Wirbelsäule empfohlen wird, ganz besonders auf das Eintreiben von Fragmenten in den Wirbelkanal durch den Verband zurück. Das Vorspringen eines abgesprengten Fragmentes vom Wirbelkörper in den Wirbelkanal ist man leider nie mit Sicherheit zu diagnosticiren im Stande. Im Grossen und Ganzen wird man bei ausgesprochener Deformität der Wirbelsäule und schweren Rückenmarkssymptomen weniger die Absprengung eines Fragmentes als die Dislocation als Ursache anklagen und hier natürlich die Reposition der Fragmente anwenden. Bei Wirbelverletzungen ohne Deformität und ohne erhebliche Symptome kann man ruhig das Gyps- resp. Filzcorset anlegen. Sollten sich die Rückenmarkserscheinungen verschlimmern, so wird man den Verband natürlich abnehmen,

sich vielleicht eine Zeit exspectativ verhalten, in manchen Fällen dann aber unter Annahme, dass eine Verengerung des Wirbelkanals vorliegt, sich mit der nöthigen Vorsicht selbst zu einem blutigen Eingriff entschliessen. Die Operation soll nicht gar zu spät gemacht werden, weil dann gewöhnlich das Rückenmark hochgradig verändert ist. Die Erfolge der Operation bei Wirbelfracturen sind bis jetzt noch schlechte. Während man sich früher nur auf die Fortnahme der Bogen beschränkte, wurde in neuerer Zeit sogar Resection des Wirbelkörpers ausgeführt. Dieselbe wurde von Maydl bei einem 26jährigen Zimmermann, der 15 Monate früher einen Wirbelbruch des 10. Brustwirbels erlitten hatte, mit Erfolg gemacht, war aber wegen bereits vorhandener Degeneration des Rückenmarks ohne besonderen Nutzen für den Patienten. Maydl resecirte zunächst den Bogen des 10. Wirbels mit Meissel und Hammer, dann noch den 9. ganz und den 11. theilweise. Leider war dem 9. Wirbel entsprechend die Dura mater mit dem Rückenmark verwachsen, das Rückenmark selbst auf einer Strecke von 2 cm. zur Dicke eines Medianus geschrumpft und so verändert, dass es äusserlich mehr einem bindegewebsartigem Strang als einer Nervenmasse ähnlich war. Das Rückenmark war hier über eine quere Leiste gespannt, welche vom oberen Rande des 10. Brustwirbelkörpers gebildet wurde. Maydl beschränkte sich auf die Abmeisselung der queren Knochenleiste. Nach der Operation trat keine Reaction ein, die Wunde heilte, natürlich blieb auch die Lähmung bestehen. Dieser Fall lehrt, dass die Eröffnung der Wirbelsäule, selbst eine Resection des Wirbelkörpers, nichts schadet, wenn sie nur aseptisch gemacht wird, dass dagegen die vielen Misserfolge einer Operation bei Wirbelbrüchen den bereits vorhandenen Veränderungen des Rückenmarks zuzuschreiben sind. Wann ein blutiger Eingriff bei Wirbelfracturen von Erfolg begleitet wird, lässt sich nicht genau bestimmen. Wenn man sich aber zu einer Trepanation der Wirbelsäule entschliesst, z. B. bei Eintreibung des Wirbelbogens ins Rückenmark, ist es jedenfalls angezeigt, auch die vordere Wand des Wirbelkanals auf abgesprengte Fragmente

zu untersuchen und je nach dem Befunde sein Handeln einzurichten. Ganz besonders ist dies an dem untern Abschnitt der Wirbelsäule wegen des hier relativ häufigen Vorkommens eines abgesprengten hintern Keilfragmentes der Wirbelkörper indicirt.

Statistik und Casuistik der in den letzten Jahren (1855—1885 incl.) in der Königlichen chirurgischen Klinik zu Breslau beobachteten Wirbelfracturen.

In den Journalen der Breslauer chirurgischen Klinik finden sich in den letzten 30 Jahren (1855—1885 incl.) 18 Fälle von Wirbelfracturen verzeichnet. In der Häufigkeits-Scala aller Knochenbrüche nehmen die der Wirbelsäule die viert- oder dritttletzte Stelle ein, wie Malgaigne, Gurlt, Blasius, Matiejowsky, Middeldorpf, Wallace, Norris, Lente nachgewiesen[1]) haben.

Ihren statistischen Angaben über die Disposition der verschiedenen Knochen zu Fracturen entnehme ich umstehende tabellarische Zusammenstellungen.

Demnach kommen bei alleiniger Hospitalbehandlung auf 1000 Fracturen 8 Wirbelbrüche, bei Hospital- und ambulanter Behandlung auf 1000 Knochenbrüche nur 4 Wirbelbrüche.

Die 18 Wirbelfracturfälle aus der chirurgischen Klinik gehören sämmtlich dem erwachsenen Alter an. Es sind 16 Männer und 2 Weiber betroffen. Gestorben sind 12, bei 10 wurde die Section gemacht. Bei den 6 Geheilten fand sich 5 mal Fractur eines Processus spinosus, einmal Bruch des 1. Lendenwirbelkörpers.

---

[1]) Angeg. in Gurlt's Handbuch der Lehre von Knochenbrüchen, pag. 6.

Statistik der Wirbelfracturen bei alleiniger Hospital-Behandlung.

Beobachter, Ort / Zeit } der Beobachtung.	Zahl aller Knochenbrüche.	Wirbelbrüche.	Procentsatz.
Malgaigne. Hotel Dieu. 11 Jahre, 1806—8, 1830—37.	2347	11	0,464
Wallace. Philadelph. Pennsylvania-Hosp. 87 Jahre, 1751—1838.	1880	15	0,828
Norris. Philadelphia-Hospital. 12 Jahre, 1838—1849.	1441	19	1,318
Lente. New-York-Hospital. 12¼ Jahr, 1839—1851.	1722	—	—
Matiejowsky. Prag, Allgemein. Krankenhaus. 12 Jahre, 1843—1855.	1086	20	1,841
Middeldorpf. Breslau, Allerheilig. Hospital. 4¾ Jahre, 1849—1853.	325	7	2,15
Summa	8731	72	0,824

Statistik der Wirbelfracturen bei Hospital- und ambulanter Behandlung.

Gurlt. Londonhospital. 20 Jahre, 1842—1862.	22616	75	0,332
Lonsdale. Middlesex-Hospital. 6 Jahre, 1831—1837.	1901	38	1,99
Blasius. Halle, Chir. Klinik u. Poliklin. 1831—1866.	778	4	0,514
Gurlt. Berlin, Hospital u. chir. Polikl. 5 Jahre, 1851—1856.	1631	9	0,551
Summa	25926	126	0,464

18 Wirbelfracturfälle aus der chirurgischen Klinik zu Breslau.

1856.

Nr. 1. August Thiel, Arbeiter, 20 Jahr alt.

Diagnose: Bruch eines proc spin. Patient wurde geheilt.

Nr. 2. Pauline Köhler, Ladenmädchen.

Diagnose: Fractur des 1. Lendenwirbels, complicirt mit Comminutivbruch der rechten Fusswurzelknochen, des l. Astragalus, des l. horiz. Schambeinastes und des ram. asc. ossis ischii. Diastasis synchondros acroiliaca.

Section: Bestätigung der Diagnose. Pleurecchymosen, 2 eitrig zerfliessende Infarkte des l. Lungenrandes. Enorme Blutergüsse in die Rückseite des Abdomens. Um die Fracturen Eiterherde. Tod nach 12 Tagen an Pyämie.

Nr. 3. N. N.

Diagnose: Wirbelbruch mit Compression der Körper und bedeutendem Vorstehen der proc. spinosi des 11. und 12. Rücken- und des 1. und 2. Lendenwirbels.

Patient wurde geheilt, blieb aber kyphotisch und schwer beweglich.

1857.

Nr. 4. Gottlieb Richter, Arbeiter, 21 Jahr alt.

Aetiologie: Eine 20 Ctr. schwere Eisenlast fiel dem Kranken auf den Rücken.

Symptomatologie: Lähmung der untern Extremitäten.

Section: Der 11. Rückenwirbel zertrümmert und nach links verschoben. 3 Splitter ragen in die Muskulatur. Rechterseits blutiges pleuritisches Exsudat. Compression der Lungen.

Tod nach 14 Tagen in Folge Compression der Lungen durch pleuritisches Exsudat.

1863.

Nr. 5. Karl Fröhlich, Sackträger, 30 Jahr alt.

Aetiologie: Patient hatte einen Sack mit Getreide ein abschüssig gelegtes Brett heruntertragen wollen, glitt, kam rittlings auf das Brett zu sitzen und der schwere Sack flectirte in einem heftigen Ruck den Kopf stark nach vorn.

Diagnose: Es wurde ein Halswirbelbruch und Blutung in den Rückgratskanal angenommen. Eine genaue Untersuchung der Halswirbel unterblieb.

Symptomatologie: Patient verlor sogleich das Bewusstsein. Dasselbe kehrte aber bald wieder. Heftiger Schmerz im Nacken, grosser Durst, Gesicht geröthet, Pupille normal, Puls voll und hart. Lähmung der untern und obern Extremi-

täten. Vollständige Anästhesie mit Ausnahme des Kopfes, Halses, der Schulterhöhe und der vordern obern Brustgegend. Hauttemperatur erhöht. Sprache schwer, lallend. Respir. abdominell. Unwillkürliche Stuhlentleerung.

Therapie: Katheterismus, Venaesection. Eisblase zu beiden Seiten des Halses.

Section: Der obere hintere Theil des Gehirns mit flüssigem Blut bedeckt. Die hintere Schädelgrube mit frisch ergossenem Blut angefüllt. Die 4 oberen Halswirbel mit dem Kopf nach vorn dislocirt. Das lig. long. ant. zwischen 4. und 5. Halswirbel zerrissen. Der Bogen des 4. Halswirbels beiderseits in der Mitte gebrochen. Compression der medulla oblongata. Schleimhaut des Kehlkopfs, der Trachea, der Bronchien sehr hyperämisch.

Tod nach 18 Stunden.

1868.

Nr. 6. Martin Jäschke, Gasanstaltsarbeiter, 33 Jahre.

Diagnose: Fractur des Dornfortsatzes eines Brustwirbels.

Patient wurde geheilt.

1872.

Nr. 7. Wilhelm Hauke, Arbeiter, 44 Jahr alt.

Aetiologie: Mit dem Kopf voran in einen Keller gestürzt. Nach dreistündigem Liegenbleiben aufgefunden.

Diagnose: Vorspringender Wirbel im Nacken zu fühlen.

Symptomatologie: Vollständige Lähmung der Sensibilität und Motilität von der 3. Rippe an abwärts. An den oberen Extremitäten die Sensibilität bis zu den mittleren Dritteln erhalten. Die Beuger des rechten Vorderarmes nur paretisch. Abdominelle Athmung.

Section: Luxation des 5. Halswirbels nach vorn mit Zerreissung des lig. long. ant. und Bruch des proc. spin. Das Rückenmark vollständig zermalmt. In der Ausdehnung von 2 cm Blutung im Centralkanal. Zwei bis auf die Galea reichende Wunden mit scharfen Rändern.

Tod nach 1 Tage an Lungenödem.

Nr. 8. Anton Kichle, Maurergeselle, 32 Jahr alt.

Aetiologie: Patient fiel in angetrunkenem Zustande 3 Stock herunter auf den Kopf und die rechte Thoraxseite.

Diagnose: Fractur des 7. Halswirbels. Verkürzung des Nackens. Bruch zahlreicher Rippen.

Symptomatologie: Vollständige motorische und sensible Paralyse der unteren Extremitäten, des Rumpfes bis zur Höhe der 3. Rippe. Partielle Lähmung der oberen Extremitäten, die im weiteren Verlauf vollständig wurde. Temperatursteigerung.

Therapie: Die Verkürzung des Nackens liess sich durch Extension unter knackendem Geräusch ausgleichen. Extension durch Retentionsschlingen.

Section: Luxation des 7. Halswirbels nach vorn mit Abbruch eines Theils der Gelenkflächen des 7. Halswirbels und Bruch des proc. spin. Ausgezeichnete Leberrupturen, wovon sich eine über die ganze Breite der Leber erstreckt. Zerreissung der Serosa an einer Stelle des Dünndarms und Bluterguss in die Bauchhöhle.

Tod an Asphyxie.

1875.

Nr. 9. Friedrich Albert, 28 Jahr alt.

Aetiologie: Patient fiel 4 Stock hoch herunter.

Diagnose: Fractur des 5. Halswirbels.

Symtomatologie: Sensorium intakt. Paralyse der unteren Extremitäten, Parese der oberen. Abdominalathmung. Anästhesie bis zur Höhe der 3. Rippe. Stuhl, Urin angehalten. Spuren von Eiweiss, kein Zucker im Urin. Penis semierectus.

Section: Compressio uredullae spin. Fractura 5 und 6 vertebrae colli. Fract. proc. spin. vertebrae 3. Thoracis. Fractura partis acromialis claviculae.

Tod nach 2 Tagen an Lungenoedem.

Nr. 10. Otto Baudner, Lithograph, 19 Jahr alt.

Diagnose: Fractura vertebrae colli 5.

Tod nach 2 Tagen.

Nr. 11. Stein, Joseph, Hospitaldiener.

Aetiologie: Plötzliche active Bewegung des Halses nach der Seite. Patient giebt an, vor 4 Wochen beim Tragen eines Tragbettes plötzlich eine rasche Bewegung des Halses nach der Seite gemacht und dabei ein Knacken im Halse verspürt zu haben.

Diagnose: Fractura? inveterata proc. spin. vertebrae 7 colli.

Nr. 12. Kopp Joseph, Tischlergeselle, 20 Jahr alt.

Aetiologie: Vom Gerüst auf den Rücken heruntergefallen.

Diagnose: Fractur des 5. Halswirbels. Eine genaue Lokalisation der Fractur gelingt nicht.

Symptomatologie: Patient vollständig bei Bewusstsein. Der Kopf hängt hinterrücks herunter. Untere und obere Extremitäten vollständig gelähmt. Penis erigirt. Athmung nur abdominell. Unwillkürliche Stuhl- und Urinentleerung. Katheterismus. Patient durch die Athemnoth sehr beängstigt. Auf

der Lunge zahlreiche Rasselgeräusche. Versuch der Extension mit der Glisson'schen Schwebe. Vorübergehende Besserung. In der Nacht Lungenoedem.

Section: Zertrümmerung des Körpers des 5. Halswirbels. Doppelseitige Fractur des Bogens und Eintreibung in die medulla spinalis. Subarachnoideale, subdurale spinale und cerebrale Blutung.

Tod nach 18 Stunden an Lungenoedem.

1882.

Nr. 13. Warntke Adolf, Schuhmacher, 46 Jahr alt.

Aetiologie: Patient giebt an, in einem Fleischerwagen gefahren und rücklings gesessen zu haben. Beim Anspornen des Pferdes will er nach hinten heruntergestürzt und auf den Kopf aufgefallen sein.

Diagnose: Bruch eines Halswirbelkörpers. Bei der Untersuchung per os fühlt man etwa dem 3. Halswirbel entsprechend eine kleine Geschwulst.

Symptomatologie: Patient sehr aufgeregt. Motilität und Sensibilität vollständig aufgehoben. Athmung abdominell. Penis halb erigirt. Grosse Schmerzhaftigkeit bei jeder Bewegung des Körpers, namentlich in der Höhe des 5. bis 7. Halswirbels. Elektrische Erregbarkeit erhalten. In der Nacht wegen heftigen Klagens 1 gr Chloralhydrat. Am nächsten Morgen Temperatur 40,5. Die Temperaturmessung post mortem ergab ein Steigen der Temperatur bis zu 43,0. Ganz schnelle Verfärbung der Leiche.

Section: Die Section wird staatsanwaltlich gemacht. Es soll sich dabei eine Fractur des 5. und 7. Halswirbels gezeigt haben; ferner starke Hypostase in beiden Lungen.

Tod nach 1 Tage.

Nr. 14. Wicke Wilhelm.

Aetiologie: Patient fiel mit dem Genick auf einen Lattenzaun.

Diagnose: Bruch eines Halswirbeldornfortsatzes.

Symptomatologie: Bei der Aufnahme kann Patient den Hals schwer drehen. Man fühlt deutliche Crepitation.

Therapie: Feuchtwarme Umschläge. Patient wird geheilt entlassen. Steifigkeit des Nackens geschwunden.

1883.

Nr. 15. Schmedes Holgar, Kaufmann, 19 Jahr alt.

Aetiologie: Patient fiel in angetrunkenem Zustande über ein Geländer in den Hausflur.

Diagnose: Fractur eines Halswirbels.

Symptomatologie: Im Verlauf der Krankheit treten epileptiforme Krämpfe auf. Das Nähere in der ausführlicher mitgetheilten Krankengeschichte.

1884.

Nr. 16. Bertha Feige.

Aetiologie: Aus dem ersten Stock auf die Strasse gesprungen.

Diagnose: Fractur eines Brustwirbelkörpers.

Patientin wurde 8 Monate im Allerheiligen-Hospital behandelt, dann gebessert entlassen. Das Nähere in der Krankengeschichte.

Nr. 17. Paetzold, Dienstmann, 58 Jahre.

Aetiologie: Fall von einer Treppe.

Diagnose: Starke Prominenz des 5. und 6. Halswirbels. Die Prominenz sehr schmerzhaft. Kopf beweglich; die Bewegung aber sehr schmerzhaft. Bei der Rotation des Kopfes Crepitation am 5. Halswirbel.

Symptomatologie: Bewusstlosigkeit, nachher klares Sensorium. Totale Lähmung an Rücken und sämmtlichen vier Extremitäten. Reflexerregbarkeit nicht gesteigert. Temperatur bereits bei der Aufnahme erhöht. Katheritismus. Starke Extension des Kopfes mittelst Gewichte.

Tod nach 1 Tage.

1885.

Nr. 18. Hofmann, Fuhrwerksbesitzer.

Aetiologie: Fall von einer Leiter.

Tod nach 11 Wochen.

Das Nähere in der ausführlicher mitgetheilten Krankengeschichte.

Krankengeschichten.

Es sei mir gestattet, die Krankengeschichten [1]) von den Fällen Nr. 15, 16, 18, die während meiner klinischen Studienzeit in der chirurgischen Klinik zur Behandlung kamen und die ich selbst zu beobachten Gelegenheit hatte, ausführlicher mitzutheilen.

[1]) Die Krankengeschichten stammen aus der chirurgischen Klinik und sind von mir etwas abgekürzt.

Fall No. 15.

Holgar Schmedes, Kaufmann, 19 Jahr alt, aufgenommen den 16. November 1883, gestorben den 22. November 1883.

Die Diagnose wurde im Hospital auf Bruch des Halswirbels gestellt.

Anamnese: Patient verunglückte in der Nacht vom 15. zum 16. dadurch, dass er in etwas angetrunkenem Zustand nach Hause kommend über das Geländer in den Hausflur stürzte. Die Bewohner hörten den Fall des schweren Körpers und das Schreien des Kranken. Sie fanden ihn laut stöhnend im Hausflur; das Bewusstsein war nicht erloschen. Man transportirte ihn in seine Wohnung. Im Bett klagte er über heftige Schmerzen im Nacken. Arme und Beine waren sogleich total gelähmt. Da man den Kranken nur für betrunken hielt, wurde ein Arzt erst am folgenden Morgen zugezogen, der die sofortige Ueberführung des Patienten in die Klinik veranlasste. Dieselbe fand mit besonderen Vorsichtsmassregeln statt. Man hob den Kranken sammt dem unterliegenden Bett in die Trage und in der Klinik vorsichtig bei gleichzeitiger Unterstützung des Kopfes, der Arme und des Rumpfes aus der Trage ins Bett.

Status praesens: Sehr kräftig gebauter, gut genährter Patient, völlig bei Bewusstsein, klagt bei jeder auch der geringsten Bewegung des Kopfes über heftigen Schmerz im Nacken. Von der 3. Rippe abwärts ist der ganze Körper gelähmt, und zwar Motilität und Sensibilität in gleicher Weise aufgehoben. Kopf- und Halsmuskulatur sind nicht gelähmt. An beiden Armen besteht nur partielle Paralyse der Art, dass der Kranke die Arme etwas hin und her zu bewegen im Stande ist. Auf die Aufforderung, die Arme zu strecken, bewegt er den Unterarm auf der Bettunterlage horizontal bis zum Bettrande, sodass er dann passiv in völlige Streckstellung fällt; die Beugung gelingt besser, doch fällt auch hier gegen Ende der Flexion der Arm passiv nieder. Linkerseits sind die Bewegungen des Armes etwas freier wie rechts. Eine völlige active Streckung der Finger ist überhaupt nicht möglich, hingegen kann die Hand zur Faust geschlossen werden, doch ist der Schluss ohne Kraft. Die Sensibilität ist, wie eine Prüfung mittelst Nadelstiche, Längs- und Querstriche mit den Fingern ergiebt, auf der Brust intakt bis zu dem oberen Rande der 3. Rippe, desgleichen seitwärts bis zur Schultergegend. An beiden Oberarmen ist sie etwas herabgesetzt, sodass die Angaben nicht mit gleicher Promptheit erfolgen. An den Vorderarmen wurde nur die Berührung gefühlt, hingegen Stiche mit der Nadelspitze

von dem Druck mit dem Nadelkopf, sowie Längs- und Querstriche nicht mehr von einander unterschieden. Dasselbe gilt von den drei ersten Fingern, am 4. und 5. Finger ist die Sensibilität völlig aufgehoben. Abwärts von der 3. Rippe besteht völlige Gefühllosigkeit. Die Reflexerregbarkeit ist an den gelähmten Theilen gleichfalls aufgehoben, nur bei leichter Palpation des Abdomens erigirt sich der ohne dies dauernd halb erigirte Penis vollständig. Auch die Sehnenreflexe, Patellarreflexe, Achillessehnenreflexe lassen sich nicht auslösen. Die Sphincteren schliessen, der Leib scheint etwas aufgetrieben, die Blase ist nur wenig gefüllt. Am Kopfe sind keinerlei Lähmungserscheinungen nachzuweisen. Ueber Kopfschmerzen wird nicht geklagt. Die Temperatur des Patienten war bei der Aufnahme bereits auf 39 ^{0} erhöht. Patient klagt über lebhaftes Durstgefühl. Das Schlingen ist ungestört, auch die Athmung zeigt keinerlei Störung. Patient wird, da er die Extension, wie ein Versuch beweist, nicht verträgt, nur ruhig gelagert, indem der Nacken durch ein untergelegtes dünnes Kissen unterstützt wird. Der Kopf wird durch zwei zu beiden Seiten gelagerte Sandkissen fixirt, unter das Kreuzbein wird ein Luftkissen gelegt. Da Patient über starke Magenschmerzen und Athembeschwerden klagte, erhielt er eine subcutane Injection von 0,01 gr Morphium. Patient verbrachte die Nacht zum grossen Theil schlafend. Der Urin wurde mittelst Katheters entleert. Im Laufe der zwei nächsten Tage keine wesentliche Aenderung. Am dritten Tage traten bereits die Erscheinungen beginnenden Decubitus auf. Da, wo das Luftkissen dem Körper auflag, zeigte sich eine ringförmige mässige Röthung und eine circa 1 cm hohe, im Durchmesser 4 cm breite mit seröser Flüssigkeit gefüllte blasenförmige Abhebung der Epidermis. Desgleichen waren auch am innern Rande des rechten Fusses an 2 Stellen Blasenbildungen aufgetreten, obwohl der Kranke mit denselben nicht der Bettunterlage aufgelegen hatte. Am nächsten Morgen wurde der Versuch gemacht, wegen des Decubitus am Kreuzbein, das Luftkissen durch ein grösseres Wasserkissen zu ersetzen. Es wurde deshalb der Körper bei gleichzeitiger Unterstützung des Nackens und Kopfes etwas erhoben. Dabei klagte Patient plötzlich über Schwindelgefühl, Schmerzen im Nacken, verlor sofort das Bewusstsein, bekam Nackenstarre, die Athmung sistirte und Patient wurde hochgradig cyanotisch. Das Kissen wurde sofort entfernt und bei völlig platter Lagerung des Kranken künstliche Athmung eingeleitet. Nach einigen Minuten begann sich die Spontanathmung wieder einzustellen, doch traten nun tonische und klonische Zuckungen in der Muskulatur des

Gesichts, Nackens und der oberen Extremitäten ein. Abwechselnd zog sich bald die rechte, bald die linke vom Facialis versorgte Muskulatur krampfartig zusammen und wurde der Kopf bald nach rechts, bald nach links gezogen, bald stark nach hinten gerissen. Ober- und Unterarm geriethen in starke Pronationsstellung. Der einige Minuten kaum fühlbare Puls kehrte indess bald wieder nnd zeigte sich wenig verändert. Nach Aufhören der epileptiformen Krämpfe trat tiefes Coma ein, aus dem Patient erst nach etwa $1^1/_2$ Stunden erwachte. Er fühlte sich ausserordentlich schwach, seine Sprache war stotternd, die Zunge konnte nur langsam und unter Anstossen an die Zähne bewegt werden. Die Temperatur, welche vor dem Anfalle $39,_9$ ° betrug, war nach dem Anfall 39 °. Patient wird weiter mit Morphium behandelt. Am vierten Tage ist Patient zwar bei völliger Besinnung, doch scheint sein Gedächtniss etwas gelitten zu haben, indem er sich auf Personen, die ihn Tags zuvor besucht, nur ganz dunkel erinnert. Die Temperatur ist beständig erhöht. Sie betrug am Morgen $39,_5$, am Abend $40,_5$. Patient erhielt $0,_5$ gr Chinin. Die Temperatur fiel in der Nacht auf $38,_6$, erreichte am nächsten Morgen jedoch wieder $39,_5$. Am fünften Tage war das Sensorium des Kranken nicht mehr völlig klar. Er schwatzte viel von Haus, verlangte in andere Betten, verwechselte die Personen, hatte die Erinnerung an die nächstliegenden Sachen verloren. Urin und Stuhl liess Patient jetzt unter sich. Am sechsten Tage klagte Patient gegen 9 Uhr früh plötzlich über Unwohlsein, Schwindel und wurde nach plötzlichem Sistiren der Athmung cyanotisch. Nach $^1/_4$ Stunde erfolgte der Tod.

Die Section der Leiche wurde, weil von den Verwandten verbeten, nicht gemacht.

Bertha Feige, aufgenommen den 26. Juni 1884 in die chirurgische Klinik, den 3. Februar 1885 entlassen.

Diagnose: Fractura partis dorsalis columnae vertebrarum.

Anamnese: Patientin ist aus Furcht vor Bestrafung aus einem im ersten Stockwerk belegenen Fenster auf die Strasse herabgesprungen. Als sie sich erheben wollte, konnte sie es nicht mehr. Jede Fähigkeit, die Beine zu bewegen, war geschwunden. Die Beweglichkeit der obern Extremitäten hatte nicht gelitten. Das Sensorium war vollständig frei. Als Patientin aufgehoben wurde, fühlte sie einen äusserst heftigen Schmerz in der Lendengegend, welcher bei jeder Bewegung besonders stark hervortrat. Patientin wurde in ihre Wohnung

geschafft. Der herbeigezogene Arzt verordnete absolute Ruhelagerung. Bald stellte es sich heraus, dass Patientin weder den Stuhl, noch den Urin halten konnte. Patientin liess sich, nachdem sie 8 Tage in Privatbehandlung gewesen, auf den Rath des Arztes in die chirurgische Klinik aufnehmen.

Status praesens: Kräftig gebaute Person von gutem Ernährungszustande, gar nicht fiebernd, nimmt im Bett die ruhige Rückenlage ein. Die Kranke ist nicht im Stande, das rechte Bein zu erheben oder den Fuss nur etwas zu bewegen. Auf die Aufforderung, dies zu thun, sieht man wohl ganz kleine Bewegungen des Beines, doch sind dieselben nur durch die Erhebung der Hüfte fortgeleitet. Das Bein selbst ist motorisch total gelähmt. Das linke Bein kann in sämmtlichen Gelenken activ gebeugt und getreckt, auch etwas von der Unterlage erhoben werden, doch geschehen diese Bewegungen langsamer als normal; auch ist die Erhebung des gestreckten Beines nur bis zu einem gewissen Grade möglich. Die Sensibilität beider untern Extremitäten ist vollständig intakt und werden Nadelstiche nicht nur von Druck mit dem Nadelkopf unterschieden, sondern auch genau localisirt, desgleichen Berührungen der Zehen der untern Extremitäten. Die Hautwärme beider Beine ist normal, ihre Reflexerregbarkeit nicht erhöht. Der Patellarreflex fehlt rechterseits vollständig, ist linkerseits äussert undeutlich. Der Achillessehnenreflex fehlt beiderseits. Fussclonus nicht auslösbar. Kopf, Rumpf, obere Extremitäten nicht gelähmt, hingegen besteht Sphincterenlähmung und somit Incontinentia alvi et urinae. Legt man Patientin vorsichtig auf die Seite, so constatirt man in der Höhe des 12. Brust- resp. 1. Lendenwirbels eine geringe Verwölbung, unterhalb welcher der Dornfornsatz mehr einsinkt. Druck an dieser Stelle, besonders über dem 12. Brustwirbel ist sehr schmerzhaft. Abnorme Beweglichkeit weder an dem Dornfortsatz, an den processus transversi, noch an den Wirbelbögen direct nachweisbar. Das Allgemeinbefinden ist ungestört. Die elektrische Erregbarkeit für den faradischen Strom ist an der linken Extremität herabgesetzt, an der rechten hingegen total aufgehoben. Der Strom erregt nur heftige Schmerzen, ruft indess keine Zuckungen rechterseits hervor. Patientin wird 8 Monate in der Klinik mit dem faradischen und constanten Strome behandelt. Während dieser Zeit sind allmählich eintretende Besserungen in dem Zustande der Kranken zu constatiren. 14 Tage nach der Aufnahme in's Hospital kann sie Stuhl und Urin wieder halten. Die Bewegungen des linken Beines werden kräftiger, die Erregbarkeit der Muskeln desselben Beines bessert sich wesentlich,

Die Muskeln des rechten Beines bleiben aber auf electrische Reizung fast vollständig reactionslos. Bei Entlassung nach achtmonatlicher Hospitalbehandlung kann Patientin mit Hilfe eines Stockes in watschelndem Gang langsam umhergehen. Es besteht Atrophie der Unterschenkelmuskulatur. Dieselbe ist an der rechten untern Extremität hochgradiger als an der linken. Die Sensibilität der beiden untern Extremitäten ist intakt. An der Fracturstelle der Wirbelsäule besteht ein mässig stark vorspringender gibbus. Irgendwie schmerzhaft ist derselbe nicht, weder spontan noch auf Druck. Das Allgemeinbefinden der Patientin ist ein gutes. Sie soll einen Stützapparat mit Gummizug, der die Wirkung der Peronei ersetzt, erhalten.

August Hofmann, Fuhrwerksbesitzer, 45 Jahre alt, wurde in die chirurgische Klinik aufgenommen den 4. September 1885, starb den 19. November 1885.

Während des Lebens ist die Diagnose auf Bruch des 10. Brustwirbels gestellt.

Anamnese: Patient ist ein Stockwerk hoch von einer Leiter, welche abglitt, herabgefallen. Wie er aufgefallen ist, ob auf den Rücken, ob auf den Steiss, weiss er nicht genau anzugeben, doch meint er, dass er am wahrscheinlichsten halb auf den Rücken, halb auf die linke Seite gefallen sei. Unmittelbar nach dem Falle blieb er regungslos am Boden liegen, behielt aber die Besinnung. Sofort nach der Klinik gebracht, ergab sich folgender status praesens. Patient ist ein ziemlich grosser, ungemein kräftig aussehender, wohlgenährter Mann, an dem anderweitige Leiden nicht zu sehen sind. Patient ist nicht im Stande, auch nur die geringste Bewegung mit den Beinen vorzunehmen. Patellarreflex fehlt. Berührungen mit der Hand und Nadelstiche werden an den Beinen nicht empfunden, und zwar reicht diese Anästhesie genau bis in die Schenkelbeuge. Der übrige Körper hat normale Empfindung. Der rechte Arm wird normal bewegt, der linke zögernd, doch scheint hier nur Contusion mitzuwirken. Die Gegend zwischen 10. und 11. Wirbel ist sowohl auf Druck als auch spontan ungemein schmerzhaft. Diese Gegend wölbt sich in Form eines kleinen Bogens vor, speciell ist ein Dornfortsatz, der Schätzung nach der 10. mehr prominent als die anderen und auffallend schmerzhaft. Patient ist nicht im Stande Wasser zu lassen. Stuhlgang fehlt. Es wird mit dem Katheter circa ½ Liter Urin entleert. Der Penis ist halb erigirt. Patient wird flach gelagert; unter dem Rücken, dem 10. Wirbel ent-

sprechend, ein Spreukissen gelegt. Patient fiebert mässig. Der Urin wird in regelmässigen Intervallen durch den Katheter entleert. Alle drei Tage wird eine Eingiessung in den Darm gemacht. Nach 14 Tagen macht sich Beginn der Atrophie der untern Extremitäten bemerkbar. Das Allgemeinbefinden ist leidlich; Temperatur normal. Das Rückgrat erweist sich nicht mehr schmerzhaft, weder spontan, noch auf Druck. Dislocation ist nicht mehr nachzuweisen. Auf dem rechten Glutaeus findet sich eine kleine Decubitalstelle. Unter essigsauren Thonerdeumschlägen kommt dieselbe nach einigen Tagen zur Heilung. Nach weiteren 10 Tagen fängt Patient an plötzlich zu fiebern. Der bis dahin klare Urin zeigt nun Trübung und üblen Geruch. Die letzten Mengen bei der Entleerung sind eingedickt und zeigen eitrige Beschaffenheit. Es werden nun Ausspülungen der Blase mit einer 2% Kaliumchloricumlösung gemacht. Nach jeder Ausspülung bleibt der Urin einige Zeit klar, trübt sich dann aber wieder. 4 Wochen nach der Verletzung tritt Incontinentia alvi et urinae ein. Die Sensibilität und Motilität in beiden Beinen ist nun vollständig erloschen. Bei Application des constanten Stromes (Anode auf den Austritt des nervus ischiadicus, Kathode Kniegelenk resp. mallcolus int.) ergeben durchschnittlich 20 Elemente deutliche Zuckungen bei Stromwechsel, doch nicht die geringste Empfindung. Anode auf den Anfang der Brustwirbelsäule gesetzt, Kathode peripher, macht selbst bei starken Strömen und Schliessung nur an der Anode Empfindung. 8 Wochen nach dem Unfall verschlechtert sich das Befinden des Patienten bedeutend. Die sonst nur zeitweilig erhöhte Abendtemperatur wird jetzt constant. In der Kreuzbeingegend entwickelt sich in Ausdehnung einer flachen Hand ein Decubitus. Täglich ein einstündiges Bad, Aufstreuen von Jodoform abwechselnd mit Naphtalin auf den Decubitus. Anlässlich des Badens strömt heisses Wasser aus dem Hahn auf die linke untere Extremität des Patienten und erzeugt, ohne dass er es empfindet, eine Handteller grosse Verbrennung zweiten Grades. Der Decubitus macht rapide Fortschritte. Bei Ablösung der gangraenösen Flächen zeigt sich, dass derselbe bis auf die Aponeurosis des Kreuzbeines geht, und dass sich von da aus ein den linken Glutaeus unterminirender Gang erstreckt. Absonderung eines höchst putriden Eiters aus dem Decubitus. Temperatur wird bedeutend fieberhaft. Unter wiederholten Schüttelfrösten tritt Schmerzhaftigkeit des Unterleibes ein, verbunden mit Erbrechen. Aus dem Mastdarm entleert sich ganz dünner gelber Stuhl. Die Harnmenge nimmt bedeutend ab. Die Schmerzhaftigkeit des Leibes wird immer

grösser. Der Leib treibt sich auf, das Erbrechen nimmt zu und geht in fortwährenden Ructus über; dabei kalter Schweiss. 11 Wochen nach der Verletzung tritt Exitus lethalis ein.

Section. Bei der Section lässt sich von aussen, weder vom Rücken noch vom Bauch aus, an der Wirbelsäule irgend etwas Abnormes constatiren. Es wird die Wirbelsäule herausgenommen und median durchsägt. Der 1. Lendenwirbel ist mehrfach fracturirt. Die Spongiosa ist von oben nach unten zusammengedrückt und dem entsprechend nach vorn und hinten gewichen, so dass vorn im Wirbelkanal eine Vorbuchtung entsteht. Die Zwischenwirbelscheibe setzt sich dreieckig in die zerquetschte Spongiosa hinein. Von der Spongiosa selbst sieht man vorn und hinten ein dreieckiges Stück abgelöst, aber fest mit dem übrigen Körper zusammenhaften. Das Mark selbst ist an der stenosirten Stelle ganz der Markmasse beraubt, besteht fast nur aus Dura und Pia und atrophischem, degenerirtem Markgewebe. Eine Blutung und entzündliche Reaction ist durchaus nicht zu constatiren, weder an der Quetschstelle, noch an einer andern in Pia und Dura. Ausserdem ist eitrige Peritonitis vorhanden. Der Dünndarm mit dem Peritoneum verklebt. Im kleinen Becken findet sich eine kleine Menge eitriger Flüssigkeit. Die Nieren sind gross, von gelblich weisser Farbe mit vielen Haemorrhagien durchsetzt. Die Oberfläche der Nieren ist höckrig, die Kapsel leicht abziehbar, aber auch eitrig infiltrirt. Die Blase contrahirt, mit Eiterflocken gefüllt. Die Schleimhaut verdickt, die Wandung ganz eitrig infiltrirt.

Fig. I.

Fig. II.

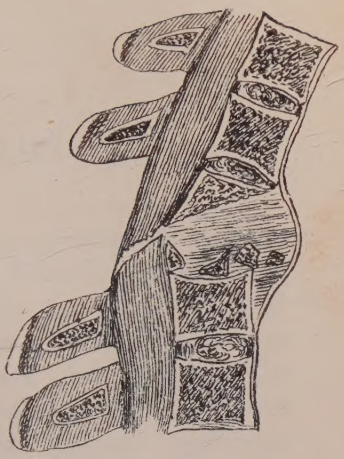

Fig. III.

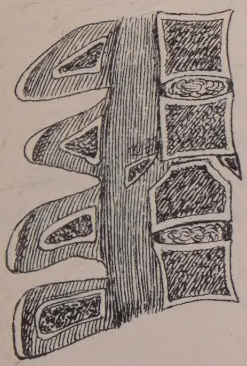

Fig. IV.

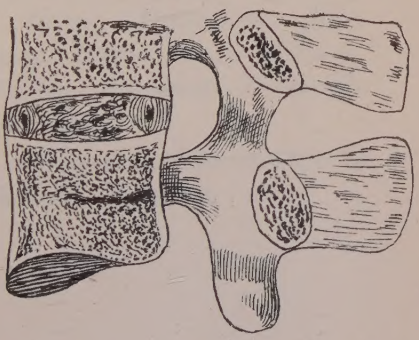

Lebenslauf.

Verfasser, katholischer Confession, geboren den 30. September 1861 zu Roschowitzwald, Kreis Cosel in Schlesien, besuchte das Gymnasium zu Gleiwitz, das er Ostern 1881 mit dem Zeugniss der Reife verliess. Hierauf widmete er sich auf der Universität zu Breslau dem Studium der Medicin, bestand daselbst am 8. November 1883 das Tentamen physicum, am 17. März 1886 das Examen rigorosum. Während des Wintersemesters 1885/86 absolvirte er die medicinische Staatsprüfung.

Während seiner Studienzeit besuchte Verfasser die Vorlesungen und Kliniken folgender Herren Professoren und Docenten:

DDr. Berger, Biermer, F. Cohn, H. Cohn, Fischer, Förster, Fränkel, Fritsch, Gierke, Gottstein, Gscheidlen, Häser, Hasse, Heidenhain, Hirt, Jacobi, Joseph, Kroner, Löwig, Meyer, Neisser, Partsch, Ponfick, Richter, Röhmann, Rosenbach, Roux, Soltmann, Unverricht.

Allen diesen Herren, seinen hochverehrten Lehrern, spricht Verfasser hiermit seinen ergebensten Dank aus.

Thesen.

1. Die obere hintere Keilfractur des Wirbelkörpers scheint eine relativ häufige Bruchform der Lenden- und untern Brustwirbel zu sein.
2. Die Trepanation der Wirbelsäule ist auf das äusserste zu beschränken, jedoch nicht ganz zu verwerfen.
3. Bei grossen Blasensteinen verdient die Lithotomie vor der Lithotripsie den Vorzug.
4. Es ist höchst unwahrscheinlich, dass die croupöse Pneumonie des Menschen und die Lungenseuche des Rindes durch ein identisches Virus erzeugt wird.
5. Die Ausübung der practischen Heilkunde sollte nur staatlich geprüften Medicinalpersonen gestattet sein.